ACADEMIE de PARIS
UNIVERSITE RENE DESCARTES
FACULTE DE MEDECINE
NECKER ENFANTS-MALADES

ANNEE 1973

THESE

N° 81

POUR LE

DOCTORAT EN MEDECINE

(Diplôme d'Etat)

PAR

Régis COUTTE

Né le 27 mai 1945 à Blérancourt (Aisne)

PRESENTEE ET SOUTENUE PUBLIQUEMENT LE. . . . .

EPIDERMOLYSE BULLEUSE CONGENITALE

INTERET DU DOSAGE DES ELASTASES ET DES INHIBITEURS SERIQUES

ESSAI DE TRAITEMENT PAR UN INACTIVATEUR DE PROTEINASES

Président : M. PELLERIN, Professeur

EDITIONS MEDICALES ET UNIVERSITAIRES

40, rue Pascal - PARIS XIIIe

ACADEMIE de PARIS
UNIVERSITE RENE DESCARTES
FACULTE DE MEDECINE
NECKER ENFANTS-MALADES

ANNEE
1973

THESE

N°

POUR LE

DOCTORAT EN MEDECINE

(Diplôme d'Etat)

PAR

Régis COUTTE
Né le 27 mai 1945 à Blérancourt (Aisne)

PRESENTEE ET SOUTENUE PUBLIQUEMENT LE. . . . .

EPIDERMOLYSE BULLEUSE CONGENITALE

INTERET DU DOSAGE DES ELASTASES ET DES INHIBITEURS SERIQUES

ESSAI DE TRAITEMENT PAR UN INACTIVATEUR DE PROTEINASES

Président : M. PELLERIN, Professeur

EDITIONS MEDICALES ET UNIVERSITAIRES

40, rue Pascal - PARIS XIIIe

UNIV.
LEIDEN
BIBL.

A mes Grands Parents,

A ma Mère,

A mon Père,

A ma Femme

A mon Frère,

A ma Famille,

A ma Mamée du Folcheran.

Digitized by the Internet Archive
in 2026

https://archive.org/details/IA41543920_0034

A Monsieur le Docteur D. SAMUEL

qui est à l'origine de ma vocation et qui a su me guider et me conseiller avec la compétence et le grand dévouement dont il a toujours fait preuve au long de sa carrière.

Je souhaite me montrer digne de lui au cours de ma vie d'homme et de médecin.

A mes Amis,

Madame Laure ROSSI
Mademoiselle Léone BATARD
Marylise et Michel MARLIERE
Raymonde et Henri ALTMEYER
Soline et Gérard SCHORP.

A mon Président de Thèse,
Monsieur le Professeur Denys PELLERIN,
Professeur de Clinique Chirurgicale Infantile,
Chirurgien de l'Hôpital des Enfants-Malades.

En reconnaissance pour le grand honneur qu'il me fait de vouloir bien accepter la présidence de cette thèse.

En témoignage de mon respectueux dévouement.

A mon Maître,
Monsieur le Professeur Agrégé Jacques VIALATTE,
Médecin de l'Hôpital des Enfants Malades,

qui a bien voulu me confier le sujet de cette thèse et me guider dans son élaboration.

En reconnaissance du précieux enseignement et des conseils qu'il m'a prodigués pendant tout le temps où j'ai fait partie de son service.

En témoignage de mon respectueux attachement.

A mon Maître,
Monsieur le Professeur Jean PAUPE,
Médecin de l'Hôpital des Enfants Malades,

En témoignage de ma reconnaissance pour son enseignement et pour l'accueil bienveillant qu'il m'a toujours réservé.

A Monsieur le Professeur Agrégé, Stéphane BELAICH,
Médecin de l'Hôpital Saint Louis,

A Monsieur le Docteur Jacques CHARLAS,
Médecin de l'Hôpital des Enfants Malades,

En témoignage de ma profonde reconnaissance pour l'aide précieuse et sans cesse renouvelée qu'ils m'ont apportée dans l'élaboration de cette thèse.

Qu'ils soient assurés de ma respectueuse affection et de mon attachement.

A Madame le Docteur M. COTLENKO,
A Madame le Docteur E. FOULON,
A Madame le Docteur G. PAUPE,
A Monsieur le Docteur B. MEYER,
A Monsieur le Professeur Agrégé PUISSANT,

En témoignage de ma reconnaissance pour leur enseignement et le bienveillant intérêt ainsi que de l'aide qu'ils m'ont apportés.

A Mes autres Maîtres dans les Hôpitaux qui m'ont prodigué leur précieux enseignement tout au long de mes études.

Monsieur le Professeur H.P. KLOTZ,
Monsieur le Professeur A. MEYER,
Monsieur le Professeur M. ROUX,
Monsieur le Professeur M. LAMOTTE,
Monsieur le Professeur Agrégé C. COUINAUD,
Monsieur le Docteur J.P. DENIS,
Monsieur le Professeur J. MARCHE,
Monsieur le Docteur J. JOUANDOU,

En témoignage de mon respectueux attachement.

A Mesdemoiselles E. LE MASSON et Sophie LAURENT.

Secrétaires du Service,

que j'ai mises à lourde contribution et qui ont vite et bien travaillé,

que je remercie pour leur aide.

PLAN

CHAPITRE 1 Introduction.

CHAPITRE 2 Historique et classification.

CHAPITRE 3 Etude clinique.

I - Epidermolyse bulleuse simple

1 - Forme typique.

2 - Formes cliniques.

Formes tardives ou acquises.

Formes frustes.

Eruption bulleuse récidivante des pieds.

3 - Conclusion.

Caractères essentiels de la maladie.

II - Epidermolyses bulleuse dystrophiques

a - Epidermolyse bulleuse dystrophique domi dominante.

1 - Forme typique.

2 - Formes cliniques.

Forme albopapuloïde de Pasini.

Formes tardives.

Formes muqueuses.

3 - Conclusion.

Caractères essentiels de la maladie.

b - Epidermolyse bulleuse dystrophique récessive.

1 - Forme typique.

2 - Formes cliniques.

Forme ulcéro végétante.
Forme maculeuse.
Formes malignes.
3 - Conclusion.
Caractères essentiels de la maladie.

III - En guise de conclusion : un tableau récapitulatif.

CHAPITRE 4 Histopathologie.

I - Rappel histologique de la peau normale.
II - Etude des lésions histologiques dans chaque forme.
1 - Epidermolyse bulleuse simple.
2 - Epidermolyse bulleuse dystrophique dominante.
3 - Epidermolyse bulleuse dystrophique récessive.
4 - Epidermolyse bulleuse léthale.
III - Conclusion.

CHAPITRE 5 Diagnostic positif.
Diagnostic différentiel.

CHAPITRE 6 Les 6 observations eu service.
(obs. 1 obs. 3 obs. 5)
(obs. 2 obs. 4 obs. 6)
En conclusion un tableau récapitulatif analytique.

CHAPITRE 7 Etiopathogénie.
1 - Facteur génétique.
2 - Facteur traumatique.

3 - Facteur endocrinien.
4 - Facteur local externe.
5 - Facteur toxique.
6 - Facteur viral.
7 - Facteur local.
* trouble du système acide hyaluronique-hyaluronidase
* trouble des fibres élastiques du derme superficiel.

CHAPITRE 8 Intérêt du dosage des élastases et des inhibiteurs sériques.

I - Historique.
II - Définition.
III - Localisation.
IV - Constitution et mode d'action.
V - Les inhibiteurs sériques de l'activité élastique.
VI - Méthodes de dosage.
VII - Technique du dosage.
VIII - Valeurs normales.
IX - Elastases et inhibiteurs en pathologie.
X - Elastases et inhibiteurs dans l'épidermolyse bulleuse congénitale.
1 - Taux avant traitement.
2 - Evolution sous traitement par le Zymofren

CHAPITRE 9 Essai thérapeutique par un inactivateur de protéases. (le Zymofren)

I - Rappel.
II - Deux problèmes particuliers.
III - Traitement antienzyme.
1 - Schéma de traitement.
2 - Etude des résultats obtenus, cliniques et biologiques.

CHAPITRE 10 Conclusion.

CHAPITRE 11 Bibliographie.

INTRODUCTION

L'Epidermolyse Bulleuse Congénitale, bien que connue depuis longtemps (la première description est celle de Von Hebra vers 1870) pose toujours des problèmes difficiles aux dermatologues : non pas sur le plan de l'étude clinique ou de l'étude génétique car, depuis les travaux de :

- Siemens
- Cokayne
- Tulipan
- Et Touraine, cette affection parait bien individualisée mais en ce qui concerne l'étiopathogénie, le pronostic et le traitement.

Nous ferons dans un premier temps une étude générale de la question : clinique, histologique, étiopathogénique.

Puis, sur les conseils de notre Maître, le Professeur Ag. J. VIALATTE, à partir de six observations de petits malades traités dans le Service, nous étudierons :

- d'une part l'intérêt du dosage de l'activité élastasique du sérum et de ses inhibiteurs pour la surveillance du traitement.
- d'autre part les résultats d'un essai thérapeutique par un inactivateur d'enzymes.

o ° o

HISTORIQUE ET CLASSIFICATION

Il serait plus exact de parler des épidermolyses bulleuses congénitales plutôt que de l'épidermolyse bulleuse congénitale, car sous ce terme on englobe des affections assez différentes les unes des autres par :

- leur mode de transmission
- leur fréquence
- leur aspect clinique
- leurs complications et leur pronostic.

Il semble que cette maladie soit connue depuis l'Antiquité. Mais ce n'est qu'à la fin du 19° siècle que cette génodermatose a été étudiée et individualisée.

C'est VON HEBRA (149) qui en fait la première description vers 1870 puis HUTCHINSON 1875, et TILBURY FOX (57) 1879.

Mais c'est à GOLDSCHEIDER (60) que l'on doit la première description précise.

Cet auteur l'appelait en 1882 : Tendance héréditaire à la formation de bulles.

Par la suite de nombreux travaux sont publiés, et tout aussi nombreux sont les noms donnés à cette maladie:

- "Dermatite bulleuse héréditaire", VALENTIN (45) 1885
- "Ichtyose à poussées bulleuses" , BESNIER 1889
- "Dermatose bulleuse héréditaire", HALLOPEAU (70)
- "Pemphigus héréditaire" , BROCQ (16)
- "Pemphigus chronique congénital", DURHING

Le nom actuel d'Epidermolyse bulleuse, est dû à KOBNER (87) qui décrivit la forme simple en 1886.

C'est HALOPPEAU (70) qui en 1898 fait une première tentative de classification.

Il distingue trois formes :

- forme bulleuse simple bénigne -
- forme bulleuse dystrophique grave -
- forme fruste -

En 1908 Mendes da Costa rapporte 12 cas nouveaux, c'est la forme miraculeuse.

En 1913 Nicolas (110), Moutot et Charlet rapportent 3 cas familiaux, c'est la forme ulcéro-végétante.

En 1913 Siemens établit une nouvelle classification basée sur la génétique, à partir de travaux sur 600 cas répartis dans 204 familles.

Il distingue deux formes :

- une forme dominante à laquelle il rattache la forme simple.
- une forme récessive.

En 1928 Pasini (114) individualise une nouvelle forme clinique :

"Dystrophie cutanée bulleuse atrophiante et albo-papuloïde" c'est la "forme albo-papuloïde de Pasini".

En 1935 Herlitz distingue une nouvelle forme clinique, c'est la "forme léthale de Herlitz".

En 1933 Cokayne, puis en 1939 Tulipan (143) créent une classification en s'aidant et des éléments cliniques, et de la génétique, et distinguent :

- forme dominante simple -
- forme dominante dystrophique -
- forme récessive dystrophique -

Mais c'est à Touraine (142) que l'on doit la classification admise aujourd'hui par tous, ou presque tous les auteurs.

C'est en 1942 qu'il l'établit, en faisant la synthèse des éléments cliniques, génétiques et histologiques connus, à partir du dépouillement de 1181 observations -

Touraine distingue trois grandes formes d'épidermolyse bulleuse congénitale.

I/ Epidermolyse bulleuse simple dite de Köbner

- de transmission dominante
- bulles toujours post traumatiques.
- Absence de cicatrices
- Etat général normal.

2/ Epidermolyse bulleuse hyperplasique ou Epidermolyse bulleuse dystrophique dominante

- transmission toujours dominante.
- bulles surtout post traumatiques mais parfois spontanées.
- cicatrices
- présence d'anomalies associées de type hyperplasique.
- Etat général normal ou peu atteint.

3/ Epidermolyse bulleuse polydysplasique ou Epidermolyse bulleuse dystrophique récessive.

- transmission récessive
- bulles spontanées, mais favorisées par les traumatismes.
- Cicatrices atrophiques
- Association de dysplasies, (unguéales), de mutilations des extrémités.
- Atteintes muqueuses souvent graves.
- Sévère altération de l'état général.

Touraine fait entrer dans cette classification les nombreuses formes cliniques décrites depuis la première publication de Von Hebra :

- la forme albo- papuloïde de Pasini dans le cadre de l'épidermolyse bulleuse hyperplasique.
- la forme léthale de Herlitz et la forme ulcéro végétante de Mendès da Costa dans l'épidermolyse polydysplasique.

Bien sûr, il y a dans la littérature des observations qui entrent mal dans cette classification et, certains auteurs en particulier Degos (43) et Eliachar insistent sur l'existence d'états dystrophiques mixtes associant hyperplasies et hypoplasies.

Dans ces cas cependant, il faut signaler qu'il y a une prépondérance, soit de l'état hypoplasique soit de l'état hyperplasique.

D'autres auteurs signalent des cas où le mode de transmission génétique ne suit pas exactement le schéma de Touraine Ces cas sont rares, Cochard en rapporte huit, ceux de :

- Burgun, Delahaye, Hadida, Merklen, Raffi, Reboul, Relias, Williams.

Etant donné la rareté de ces cas, nous pouvons admettre que ce ne sont que des exceptions qui n'infirment pas la règle générale.

D'autres auteurs ne reconnaissent pas cette classification :

- Yoshida après l'analyse de 100 cas japonais conclut qu'il est difficile de distinguer deux formes d'épidermolyse bulleuse et que la maladie se transmet en dominance polymérique avec facteur récessif d'intensification.
- Bulow(19) 1953 et Lewis (96) 1955 isolent la forme léthale, ainsi Bulow distingue :
    - une forme simple dominante bénigne
    - une forme dystrophique, dominante ou récessive.
    - une forme léthale
    - une forme temporaire.

Schnyder en 1964 après des travaux concernant plus précisément l'histopathologie et la pathogénie, accepte la classification de Touraine, en distinguant la forme maculeuse de Pasini dont la transmission est liée au chromosome sexuel X.

Plus récemment Lowe se basant sur une étude histologique et histochimique envisage les trois formes admises :

- épidermolyse simple
- épidermolyse dystrophique dominante.
- épidermolyse dystrophique récessive.

non comme différentes expressions d'une même maladie, mais comme des maladies distinctes.

Nous reviendrons sur ce problème en abordant les chapitres : histopathologie et étiopathogénie.

En fait, malgré les divergences des auteurs, malgré les travaux récents concernant les lésions histologiques, les données étiopathogéniques et les résultats discordants aux différents traitements entrepris, nous étudierons cette maladie en suivant le schéma de Touraine,(142) qui sans être un carcan rigide, a le mérite d'avoir clarifié un problème jusque là confus et surtout, d'avoir su concilier les données apportées par la clinique et la génétique. Tout en gardant présente à l'esprit l'hypothèse de Lowe, il n'y a pas une maladie épidermolyse bulleuse congénitale, mais trois maladies différentes.

CLINIQUE

Pour l'étude clinique des différentes formes, nous adopterons la classification de Touraine et nous ferons d'abord la description de chacune des trois formes typiques, puis la description des formes cliniques.

I/ EPIDERMOLYSE BULLEUSE SIMPLE dite de Kobner

I Forme typique

A/ Fréquence

L'Epidermolyse bulleuse congénitale n'est pas une dermatose très courante. La forme simple est la plus fréquemment observée.

Touraine relève 536 cas sur les 1181 étudiés soit 45%. Bulow 96 cas sur 143 soit 67 %.

B/ Sexe

Selon Touraine les hommes seraient plus atteints : 59% Au contraire Tilsley (138) trouve une prépondérance chez les femmes, de même Noojn (112) 65 %.

C/ Race

Dans la littérature si les cas publiés le sont plus souvent concernant des blancs, on trouve des publications concernant les noirs et aussi les jaunes, témoins les 100 cas de Yoshida 159.

D/ Transmission

Dominante - autosomique.

E/ Le début des lésions :

- Se situe le plus souvent à la naissance, à la suite de

traumatismes obstétricaux, ou de langes trop serrés.
- Souvent les premiers jours ou les premiers mois.
- Parfois plus tard, au moment des premières promenades à quatre pattes ou des premiers pas, des premières chutes.
- Rarement après un an.
- Les formes plus tardives au moment de la puberté, chez l'adulte sont exceptionnelles.

F/ Les bulles

- Constituent la manifestation principale de cette forme.
- Leur caractère essentiel est de survenir après un traumatisme et ainsi de siéger surtout au niveau des zones exposées.
- Le traumatisme peut être minime, un simple frottement d'un vêtement sur la peau suffit, ce qui explique la difficulté de la prévention.
- La bulle survient généralement au bout de DEUX heures, précédée d'un érythème et souvent d'une sensation de prurit Léoni (95)
- Parfois le délai est plus long, 24 heures, parfois plus ccourt, quelques minutes.
- Ces bulles siègent surtout au niveau des zones exposées, en particulier :
    - paumes mains et doigts
    - pieds
    - coudes
    - genoux
    - jambes

Toute autre localisation est possible quand on sait que le frottement d'un vêtement suffit bien souvent.

Les bulles sont généralement superficielles, de petites ou moyennes dimensions.

Les larges bulles décollant une grande surface cutanée sont rares dans cette forme. Elles sont bien tendues, par un liquide clair, très rarement hémorragique. Elles se

rompent spontanément au bout de quelques jours 2 ou 3, laissant d'abord place à une zone suintante qui sèche, une croûte se forme qui tombe au bout de 3 ou 4 jours sans laisser de cicatrice.

Parfois, pendant quelques jours persiste une coloration rosée à la place de la croûte.

Le traumatisme nécessaire à la formation de la bulle est variable selon les cas.

L'apparition de bulles est favorisée par certaines conditions :

- l'humidité, rôle favorisant de la transpiration au niveau des pieds et des mains.
- la chaleur, son rôle est reconnu depuis longtemps, "forme estivale" de Gougerot

G/ L'Atteinte des muqueuses :

Elle est rare dans cette forme, 2 % des cas selon Siemens. C'est surtout au niveau de la muqueuse buccale que l'on retrouve les lésions, dues à la succion des biberons, à la mastication des aliments.

Certains auteurs ont signalé l'atteinte des muqueuses génitales secondaires :

- à un accouchement
- à un rapport sexuel.

Les autres localisations muqueuses sont très rares dans cette forme.

H/ LES AUTRES MANIFESTATIONS CLINIQUES

sont rares et peu importantes, les bulles consécutives à un traumatisme constituant l'essentiel de la symptomatologie.

Le signe de Nikolky est trouvé de façon variable.

Fréquence de l'hyperidrose palmo-plantaire.

Autre argument important en faveur du diagnostic de forme simple, l'absence des lésions retrouvées dans les formes dystrophiques :

- absence de cicatrice

- peau autour de la bulle saine
- pas de kystes épidermiques
- ongles normaux
- extrémités normales
- absence d'atteinte de l'état général.

I/ LE BILAN BIOLOGIQUE

est en général normal, si ce n'est quelques modifications de la coagulation.

En effet, Langdhorf (90) et Dorn (46) ont constaté :

- un raccourcissement du temps de coagulation
- une diminution de l'héparine. Troubles non retrouvés par tous les auteurs, que nous reprendrons au chapître étiopathogénie.

J/ EVOLUTION

En principe chronique, en fait variable selon les cas -

En effet l'affection s'atténue souvent avec l'âge, notamment au moment, de la puberté, d'une grossesse, de l'âge adulte.

Elle peut même disparaître totalement.

- Atchen (3) rapporte le cas de deux sœurs jumelles atteintes d'épidermolyse bulleuse simple guérie au moment de la puberté.
- Carton (25) rapporte l'observation d'une famille où la maladie a disparu lors de la première grossesse chez la mère, la grand-mère, la bisaïeule et la trisaïeule.

K/ PRONOSTIC

Cette maladie n'a aucun caractère de gravité.

Elle est gênante sur le plan fonctionnel.

La seule complication réside dans la possibilité de surinfection des bulles ce qui nécessite une antiseptie soigneuse.

Castaing rapporte deux cas de tétanos chez des malades atteints d'épidermolyse bulleuse, la porte d'entrée ayant été les érosions post-bulleuses.

- peau autour de la cicatrice saine
- pas de croûtes épidermiques
- ongles normaux

[illegible]

absence d'irritation de l'épiderme;

IV LE SE[illegible] DIGI[illegible]

est en général normal, et on n'observe quelques modifications de la [illegible]

En effet, Langendorff (39) et Horn (40) ont constaté :

- un raccourcissement du temps de coagulation

[illegible]

les auteurs, que nous reproduirons [illegible]

[illegible]

En effet l'éruption s'atténue souvent avec l'âge [illegible] au moment de la puberté, d'une grossesse, de [illegible]

- Ils ont rapporté le cas de deux soeurs jumelles atteintes [illegible] au moment de la puberté

[illegible] lors de la première grossesse chez la [illegible], la grand-mère, la [illegible] et la [illegible].

[illegible]

Elle est signalée que le plus fréquemment.

La seule complication notable dans la possibilité de surinfection [illegible] qui nécessite une [illegible].

[illegible] rapporté deux cas de [illegible].

L/ HISTOLOGIE

Classiquement la bulle est intra épidermique.
Nous reviendrons sur ce problème dans le chapître histopathologie.

2/ Formes cliniques

Touraine n'en a pas décrit.
On retrouve dans la littérature la notion de formes :

A/ FRUSTES ou mineures Degos
ou encore "à minima", Duperrat.
qui se traduiraient par une tendance au décollement cutané sans formation de bulles.
Après des traumatismes peu importants chez des sujets fatigués surtout en périodes chaudes et humides.

B/ TARDIVES :

Alors que la plupart des épidermolyses bulleuses simples débutent avant l'âge d'un an ; certains auteurs ont observé des cas plus tardifs :

- Hofman Martinot(76) rapporte des cas ayant débuté vers 5 ans
- Hall-Smitt vers 9 ans.
- Bethmann(13) et Bukowski(18) au moment de la puberté.
- Duperrat vers 50 ans.

Ce sont des cas assez rares.
Plus intéressante est "l'éruption bulleuse récidivante des pieds" décrite par Weber en 1926 et par Cokayne(35) en 1938, qui doit être rattachée à l'épidermolyse bulleuse simple. Elle se caractérise par l'apparition de bulles au niveau des points de pression de la plante des pieds après une longue marche ou lors du port de chaussures dures et serrées, et disparaissent sans laisser de cicatrice.
L'éruption est récidivante et dure toute la vie.

Il n'existe aucun signe associé excepté l'hyperidrose palmo-plantaire.
Elle est souvent reconnue au cours de la vie militaire ; Duperrat (49) l'appelle pour cette raison "la forme des conscrits" et il en fait une forme tardive -

En conclusion

Les points qui caractérisent l'épidermolyse bulleuse simple sont :

- la survenue post-traumatique de la bulle.
- l'absence de cicatrice, entre les bulles la peau est saine.
- Ce caractère isolé des lésions : les phanères sont normaux.
  Les extrémités sont normales.
  absence d'atteinte viscérale
  absence d'atteinte de l'état général.

II/ LES EPIDERMOLYSES BULLEUSES DYSTROPHIQUES

Les caractères essentiels des deux formes d'épidermolyse bulleuses dystrophiques sont :

- la survenue des bulles, soit post-traumatique, soit spontanée,
- la présence de cicatrices,
- l'atteinte des muqueuses par les bulles,
- l'association de dystrophies de la peau et des phanères.
- le caractère chronique de l'affection, absence d'amélioration, alors que dans la forme simple il y a une amélioration avec l'âge , voire même une guérison.

II a/ L'EPIDERMOLYSE BULLEUSE DYSTROPHIQUE DOMINANTE ou ou HYPERPLASIQUE

Plus sévère que la précédente par les lésions cutanées parfois muqueuses qu'elle entraîne, mais bien moins que la forme récessive car ainsi que dans la forme simple il n'y a pas d'atteinte viscérale, ni d'altération de l'état général et jamais le pronostic vital n'est mis en jeu.

1/ Forme typique

A/ Fréquence :

Moins fréquente que la forme simple, Touraine(142) relève 338 cas sur 1181 soit 29 % des épidermolyses bulleuses contre 45 % pour la forme simple.

B/ Sexe :

Toujours d'après Touraine le sexe masculin semble plus touché: 53 % des cas.

C/ Transmission

autosomique - dominante.

D/ Début

Là encore précoce, plus souvent dès la naissance : 30 % des cas. Mais les débuts plus tardifs sont aussi fréquents 40 % avant 10 ans et 10 % avant la puberté.
Plus rarement après.

E/ Les Bulles

E Elles sont souvent traumatiques mais aussi spontanées.
Cliniquement elles sont semblables à celles de la forme simple :

- de petites ou moyennes dimensions,
- flacides ou tendues par un liquide le plus souvent clair, mais parfois hémorragique.
- Elles semblent cependant plus profondes, et leur toit parait plus épais, plus résistant.
- Elles siègent bien sûr au niveau des zones exposées : mains, coudes, genoux, pieds ; mais aussi sur tout le corps, souvent même sur le visage.
- Elles, (surtout les bulles profondes situées au niveau des grosses articulations) laissent place à des cicatrices atrophiques d'abord rosées puis blanchâtres, parfois même

rétractiles ou chéloidiennes (ces cicatrices chéloidiennes sont caractéristiques de la forme hyperplasique).
Au niveau des coudes et des genoux, elles sont responsables de l'aspect caractéristique de la peau, fine, frippée, lisse, rose violacée, en "pelure d'oignons".
Aspect qui rappelle celui que l'on peut observer dans le syndrome d'Ehlers-Danlos.

La pression des téguments entraîne un décollement facile et immédiat de l'épiderme, il s'agit d'un faux signe de Nikolky le vrai Nikolky résultant d'un dédoublement de l'épiderme.

F/ Dans cette forme, les bulles ne sont pas isolées mais associées à d'autres anomalies de type hyperplasique très caractéristiques :

- kératoses multiples au niveau de la peau et des phanères, et même des muqueuses
- Au niveau de la peau : simples durillons ou kératoses palmo-plantaires.
- au niveau des muqueuses : apparition de leucoplasies.
- au niveau des phanères : ongles épais, secs, cassants, noirâtres pouvant tomber secondairement.

par contre le système pileux est le plus souvent normal.

- hyperidrose palmo-plantaire parfois généralisée, déjà rencontrée dans la forme simple.
- présence de kystes miliaires surtout au niveau des cicatrices. Ce sont de petits kystes superficiels blancs durs, de la taille d'une tête d'épingle. Ils se présentent par groupes de 5 à 10 parsemant les tâches atrophiques et les cicatrices.

G/ L'Atteinte des muqueuses

Bien plus fréquente que dans la forme simple ; dans cette forme les muqueuses sont touchées dans 20 % des cas.
C'est la muqueuse buccale qui est le plus souvent atteinte, les

bulles se développant sur :

- la langue
- les lèvres
- le palais.

dans les cas graves elles entraînent des problèmes d'alimentation importants.

Calvet, (21) dans son observation, rapporte l'atteinte des muqueuses :

- linguales
- pharyngées
- et laryngées avec dysphagie et dysphonie.

Bolgert(15) a observé chez un malade la présence de bulles nasales et pharyngées compliquées d'épistaxis et de dysphagie.

H/ Par contre, l'état général est, comme dans la forme simple, bien conservé.
Le développement staturo-pondéral est généralement normal, de même le développement psychomoteur ;
absence d'atteinte viscérale ou endocrinienne.

I/ <u>Histopathologie</u>

Bulle sous-épidermique.
Nous reprendrons ce problème au chapître "histopathologie".

J/ <u>Evolution</u>

Elle est chronique, c'est une maladie qui dure toute la vie.
Elle procède par poussées surtout en saison chaude.
Ces poussées peuvent dans certains cas s'atténuer au cours de la vie au moment de la puberté ou de la ménopause.
Degos   rapporte deux cas d'épidermolyse bulleuse hyperplasique où les poussées se faisaient en fonction du rythme menstruel.
C'est une maladie gênante, qui ne met pas en jeu le pronostic vital, mais qui peut se compliquer de surinfection des érosions post-bulleuses.

2/ FORMES CLINIQUES

A/ Forme albo-papuloïde de Pasini :

- rare
- décrite par Pasini(114) en 1928 sous le nom de "dystrophie cutanée bulleuse atrophiante et albo-papuloïde".

Elle se caractérise au début par les signes habituels de l'épidermolyse bulleuse hyperplasique et c'est généralement au moment de la puberté qu'apparaissent les éléments caractéristiques. Ce sont des taches blanc-ivoire arrondies, légèrement saillantes, isolées ou en placard, dessinant alors des contours géographiques ; leur surface est lisse, marquée habituellement par des orifices folliculaires dilatés et déprimés ; de consistance ferme et élastique à la palpation : siégeant principalement au niveau du tronc, des épaules, face externe des bras. Parfois sur les muqueuses au niveau du palais et du voile du palais.
Elles paraissent indépendantes des bulles et des kystes qui siègent généralement en d'autres points du corps.
Ces papules sont indélébiles, elles sont dues à une hyperplasie souvent fibreuses du tissu conjonctif (Degos 43), avec altération variable des fibres élastiques.
L'évolution de cette forme est comparable à celle des autres formes hyperplasiques, les symptômes semblant s'atténuer quelque peu avec l'âge.

B/ Formes tardives ou acquises :

Elles présentent les mêmes caractères que la forme typique ; elles se distinguent uniquement par leur début tardif.
Il existe quelques cas dans la littérature :

- Barber en 1947 en rapporte 2 cas personnels ayant débuté à 42 et 67 ans.
- Mac Leod et Ingram en rapportent 3 cas :
- Gougerot rapporte 4 cas survenus chez des travailleurs où l'étiologie professionnelle était probable : 26 - 44 - 51 et 61 ans.
- Pour Bolgert(15) dans 3 des cas de Gougerot il s'agissait plutôt d'une porphyrie cutanée tardive.

C/ Formes topographiques

Duperrat (49) isole deux formes cliniques topographiques

- une forme localisée aux membres inférieurs.
- une forme exclusivement muqueuse et plus spécialement buccale.

A rapprocher l'observation de Gonin (61) qui est celle d'un homme présentant des lésions localisées au gland et au prépuce à la suite de rapports sexuels, sans aucune localisation cutanée.

En conclusion

Les caractères principaux de l'épidermolyse bulleuse dystrophique dominante sont :

- début à la naissance ou pendant la première enfance
- survenue surtout post traumatique
- présence de cicatrices.
- altération des ongles de type hyperplasique
- présence de kystes épidermiques
- évolution clinique, par poussées.
- absence d'atteinte viscérale
- absence d'atteinte de l'état général

II b/ EPIDERMOLYSE BULLEUSE DYSTROPHIQUE RECESSIVE

La moins fréquente mais la plus grave des épidermolyses bulleuses ; tant par le caractère mutilant des bulles cutanées et muqueuses qui posent de graves problèmes sur le plan fonctionnel, que par l'atteinte viscérale et de l'état général qui met souvent, et de façon précoce, le pronostic vital en jeu.

1/ Forme typique

A/ Fréquence : Heureusement la moins fréquente des épidermolyses bulleuses.
308 cas sur 1181 selon Touraine, (142) c'est-à-dire 25 %.

B/ Sexe

Le sexe masculin est plus atteint : 60 % selon Touraine - de plus d'après cet auteur la consanguinité chez les parents est très fréquente : 55 % des cas.

C/ Transmission

autosomique - récessive.

D/ Début des lésions

Mis à part quelques cas, très rares, de début tardif : Ayala : 18 ans, Sams(126)56 ans, Pass(115)62 ans. Le début est précoce :

- la naissance
- dès les premiers jours de la vie.

C/ Les bulles cutanées

Si au début de la maladie elles sont l'élément essentiel du tableau clinique, celui-ci va progressivement s'enrichir, s'aggraver de :

- bulles muqueuses,
- lésions dystrophiques diverses en particulier les mutilations progressives des extrémités,
- d'atteintes viscérales multiples,
- d'atteinte grave de l'état général.

Les bulles sont encore traumatiques mais aussi spontanées. Les zones cutanées soumises aux traumatismes "obligatoires" seront les plus touchées mais tout le corps peut être atteint. Le point de départ des bulles : à la naissance ou lors des premiers jours, se situe volontiers au niveau des pieds où on assiste souvent à un décollement cutané initial étendu. Ce point de départ peut être également au niveau de la main. Puis l'extension se fait de façon progressive à tout le corps; il est à remarquer que dans nos 6 observations le visage était très peu atteint.

Ces bulles surviennent soit en peau saine, soit en peau cicatricielle. Elles sont polycycliques, volontiers volumineuses,

parfois les décollements bulleux sont très étendus surtout au début de la maladie.

- le liquide est assez souvent hémorragique.
- Quand elles se rompent, elles laissent place à une zone d'érosion plus ou moins grande, suintante, rouge vif, qui se dessèche et laisse place à une croûte qui va tomber au bout de quelques jours, suivie par une cicatrice plus ou moins atrophique.
- Ces cicatrices sont responsables (1) au niveau des articulations en particulier des coudes et des genoux de l'aspect de la peau dit "en pelure d'oignon".
    - peau mince
    - atrophique
    - frippée
    - rose violacée.

Selon Degos (42) cet aspect ne serait pas dû uniquement à la succession des cicatrices atrophiques mais aussi à l'altération du tissu élastique du derme.

(2) au niveau des extrémités, en particulier au niveau des doigts, mutilation progressive secondaire aux syndactilies qui se forment entre les doigts.

. Le signe de NIKOLSKY est positif.

F/ <u>Aux bulles sont associées d'autres lésions de la peau et des phanères de type hypoplasique</u>.

La peau même au niveau des zones vierges de bulles, a un aspect présénile, elle est sèche, amincie, sclérodermique, finement desquamante.

<u>Les ongles sont</u> :

- soit minces, atrophiques, réduits à l'état d'une mince lamelle.
- Soit absents dès la naissance ou tombant rapidement.

Pour Siemens (132) l'absence d'ongle est caractéristique de cette forme.

Les cheveux sont :

- fins, secs et cassants ; ils peuvent tomber au cours de l'évolution tout comme les cils et les sourcils.

Une alopecie plus ou moins importante a été constatée par de nombreux auteurs : Coste 39 - Touraine 141 - Delahaye 44 - Owrandi 115 - Neymann 105 - Thivolet 37 - Cavalieri 49 - Pass 115 - Sourreil 34 -

Les Poils

Atteinte parfois évidente à type d'hypotrichose générale, mais surtout axillaire.

Les Dents

sont très abîmées.
elles sont petites, déformées, mal plantées.
Les hypoplasies coronaires sont fréquentes, ainsi que les anomalies de la denture.
Leur susceptibilité à la carie est extrême (Winstock) et souvent elles tombent précocement (Soureil 34 Touraine 142).

Les Extrémités

Les troubles trophiques des extrémités sont caractéristiques. Ils atteignent surtout les doigts, et à un degré moindre, les orteils. L'atrophie des doigts résulte de la résorption osseuse progressive des dernières phalanges.
Le résultat de ce processus est : des doigts courts, minces effilés.
Ils peuvent être déformés par des atrophies musculaires et des rétractions tendineuses et, ainsi on peut voir des doigts bloqués en demi-flexion ou même en flexion complète.

Les mains

sont gravement mutilées quand, au processus déjà étudiés, s'associent des syndactylies.
On voit alors des mains petites dont les doigts sont plus ou

moins soudés les uns aux autres et bloqués en flexion.
De telles observations sont fréquentes dans la littérature : Moynahan 107, Cavalieri 29, Dulanto 47, Duperrat 49, Thivolet 37, Joulia 81 - Signalons que sur les 6 observations du service, 4 enfants présentent des mutilations plus ou moins importantes des mains.

Les pieds
peuvent également être mutilés, les cas sont cependant moins nombreux.
Raffi rapporte le cas d'un pied talus avec malformation des tendons fléchisseurs.
Nous possédons l'observation d'un petit garçon qui présente une déformation importante du pied gauche en piolet avec raccourcissement de 4 cm par rapport au pied droit.

A côté des bulles des cicatrices atrophiques, des dysplasies de la peau et des phanères, on trouve aussi des :

- plaques atrophiques
- kystes épidermiques

qui sont très nombreux, non pas seulement au niveau des grosses articulations comme dans la forme simple, mais sur tout le corps.

G/ L'ATTEINTE DES MUQUEUSES

- est habituelle
- souvent importante
- source de complications très graves étant donné le caractère souvent rétractile des cicatrices post-bulleuses.
- toutes les muqueuses peuvent être atteintes.

G 1/ La muqueuse buccale

Elle est atteinte fréquemment, Tobias (140) : 27 cas sur 37. Les bulles sont-elles spontanées ou favorisées par les multiples traumatismes dus aux aliments ?

Les bulles sont tantôt claires, tantôt hémorragiques.
Elles ne constituent pas les seules lésions que l'on peut rencontrer, elles sont associées à des érosions, des ulcères, des plaques inflammatoires pigmentées de cicatrices blanches, des gingivites diffuses et des bandes cicatricielles.
Les séquelles de ces lésions sont :

- la fusion entre les muqueuses labiales et gingivales,
- la rétraction de la langue,
- la limitation de l'ouverture de la bouche.

G 2/ <u>Atteinte de la muqueuse pharyngée</u> :

- est fréquente (Duperrat 49)
- parfois importante se manifestant alors par une dysphagie.

G 3/ <u>L'atteinte de la muqueuse laryngée</u> :

- n'est pas exceptionnelle,
- souvent elle se manifeste par un simple enrouement passager ; parfois l'atteinte est plus grave, à ce sujet, Bazex (10) rapporte une observation avec sténose de la muqueuse laryngée ayant nécessité une trachéotomie.

G 4/ <u>Atteinte de la muqueuse oesophagienne</u> :

- La première publication est de Spiess en 1896, (référence rapportée par Bergenholtz)
- En 1963, dans un tableau, Bergenholtz rapporte 16 cas recueillis dans la littérature ainsi que 2 cas personnels.
- En 1964 : Wey 5 cas
- En 1964 : Stritzler 2 cas
- En 1965 : Nix 2 cas
- En 1967 : Katz
- En 1968 : Becker 4 cas

- En 1969 : Dupree 2 cas

30 cas de la littérature auxquels nous pouvons ajouter les deux cas du service.

L'atteinte oesophagienne :

se révèle dans plus de 90 % des cas par une dysphagie, et aussi par des vomissements parfois sanglants (Dupree)

Quel en est le mécanisme ? Si les bulles sont fréquemment spontanées dans l'épidermolyse bulleuse dystrophique récessive :

il semble cependant que les aliments favorisent la formation des bulles.

Dupree (50) explique le mécanisme de la façon suivante :

- les aliments surtout les plus rudes traumatisent la muqueuse et provoquent ainsi la formation des bulles.
- Les bulles entraînent un spasme responsable d'une dysphagie transitoire.
- La répétition des traumatismes et des bulles provoque au bout d'un certain temps une cicatrisation de mauvaise qualité de la muqueuse, source du rétrécissement.
- Le pronostic de cette sténose est très grave car l'alimentation entretient la formation des bulles et ainsi l'aggravation de la sténose.

La dysphalgie s'accentue progressivement : de transitoire, elle devient permanente et de plus en plus importante.

Le seul remède, à la fois pour alimenter correctement l'enfant et pour ralentir ce processus, est l'alimentation servie liquide.

- Le diagnostic radiologique est évident montrant :
    - la sténose
    - une dilatation sus-jacente
    - une diminution du peristaltisme.

Bien que rare, étant donné la gravité de cette atteinte, nous pensons qu'il est indiqué de faire chez un enfant présentant une dysphagie si minime soit-elle un bilan radiologique de l'oesophage, bilan qui peut être complété par une oesophagoscopie.

G 5/ Les atteintes oculaires

sont souvent graves et relativement fréquentes.

Une baisse de l'acuité visuelle voire une cécité peuvent en résulter.

Paupières - conjonctives et cornées peuvent être atteintes.

Les lésions qui résultent sont variées.

- Kératites avec baisse de l'acuité visuelle.
- Ulcères de la cornée.
- Cécité par opacification de la cornée.
- Conjonctivite.
- Rétraction du fornix
- Symblépharon avec adhérences cornéennes et palpébrales supérieures.
- Colobome de l'iris.

G 6/ LES AUTRES MUQUEUSES

Les atteintes ne sont pas rares, en particulier pour les muqueuses génitales et nasales (Bazex (10), Relias (122), Hollstrom (77), la muqueuse anale avec atrésie secondaire (Delahaye 44) et la muqueuse vésicale (Duperrat 49).

H/ LES MANIFESTATIONS GENERALES

H 1/ Atteinte de l'état général :

- Ce sont, souvent, des enfants chétifs, maigres.
- Les nourrissons montrent souvent une hypotrophie staturo-pondérale importante avec anémie et hypoprotidémie.
- Chez les jeunes enfants la croissance se fait mal, le poids s'élève lentement, le développement physique est ralenti.

Nous allons exposer à l'aide d'un tableau, les observations du service qui illustrent bien cette altération de l'état général :

Observation - Sexe - Age	Age osseux	Poids	Variation par rapport à la moyenne	Taille	Variation
1 M. 3 ans 1/2	2 ans 1/2	14Kg	normal	1 m	+ 1 σ
2 F. 5 ans 1/2	-	18Kg	normal	1,18m	+ 2 σ
3 M. 5 ans	-	14,6	- 2 σ	1,05m	- 2 σ
4 M. 2 ans 1/2	-	10,2	- 2 σ	non prise en raison de sa fragilité.	
5 M. 5 ans 1/2	3 ans 3mois	14Kg	- 2 σ	1,03m	- 1,5 σ
6 F. 3 ans	-	10,1	- 2 σ	0,85m	- 2 σ

Nous voyons que dans 4 cas le retard du développement staturo pondéral est important (- 2σ) -

. Ce sont des enfants fragiles qui offrent une résistance moindre aux infections, ce qui peut expliquer avec d'autres causes la brièveté habituelle de leur vie.

H 2/ Troubles neuro-psychiques :

- Ils sont fréquents : les premiers auteurs à les signaler furent : Watrin 151, Kissel Beurey 85 et Barbier vers 1951.
- Variables dans leur gravité :
  . parfois latents, révélés par l'EEG qui peut montrer soit une simple dysrythmie, (Huriez 78) soit dans un tracé typique de comitialité (Watrin 151, Beurey 85, Duluc 45, Kissel 85, Relias 122).
  . Parfois il y a un retard intellectuel.

. Parfois les manifestations neurologiques sont caractéristiques : crises épileptiques à type de petit mal, de grand mal, d'épilepsie psychomotrice.

- Sur le plan psychologique : l'oligophrénie domine, parfois il y a idiotie complète.

Duluc a montré l'existence de troubles neuro-psychiques chez des frères apparamment sains de sujets malades. Chez tous les sujets, il a trouvé des anomalies du tracé EEG.

- Observations qui ont amené Watrin et Coll 151 à penser que l'épidermolyse bulleuse dystrophique récessive correspond à une dysembryopathie cutanée associée à une dysembryopathie nerveuse, c'est-à-dire à une dysembryopathie atteignant tout l'ectoderme : ils proposent de classer l'épidermolyse bulleuse ou au moins sa forme dystrophique récessive dans le cadre des géno-neuro dermatoses.

H 3/ Troubles endocriniens

Divers troubles ont été signalés par les auteurs :

- Owrandi (113) rapporte le cas d'une petite fille noire atteinte d'Epidermolyse congénitale associée à une insuffffisance antéhypophysaire.
- Jausion (80) en signale deux cas.

Certains auteurs admettent un rapport entre altérations dermatologiques et troubles endocriniens, Contreras Duenas associe troubles cutanés et atteinte du centre hypophyso-diencéphalique.

H 4/ Cancérisation des cicatrices post-bulleuses

Les observations rapportant la survenue d'un épithélioma cutané chez un malade atteint d'une épidermolyse distrophique récessive sont très rares, si bien que pour le moment il est impossible de conclure à un rapport.

Rapport que semble pourtant affirmer une observation de Edland (51) : apparition à l'âge de 21 ans d'une ulcération

au niveau de la cheville gauche chez une jeune fille atteinte d'épidermolyse bulleuse. Une biopsie est pratiquée et la conclusion est : carcinome cutané stade I.
Les années suivantes malgré traitement chirurgical et cobaltothérapie on observe une extension des lésions cutanées avec réaction ganglionnaire intense.

H 5/ Association avec les porphyries

a été signalée dans de nombreuses publications :
Cerruti (30) - Carletti - Burgun (20) - Joulia (81) - Cavalieri (29) et Sezary (31).
Il convient d'être prudent avant d'affirmer cette association car la porphyrie peut simuler un tableau presque typique d'épidermolyse bulleuse.
Tiong Hoo (139) pense qu'une excrétion augmentée des porphyries est peu probable dans l'épidermolyse bulleuse car il n'y a pas de relation entre le métabolisme des porphyrines et cette maladie.

H 6/ Amylose viscérale

L'épidermolyse bulleuse congénitale peut se compliquer d'amylose viscérale.

- Marchioni (100) a décrit un cas d'amylose cutanée dans un un cas d'épidermolyse.
- Thivolet rapporte 3 observations.
- Sams (26) et Graham rapportent le cas d'un homme de 78 ans atteint d'épidermolyse bulleuse acquise qui a présenté à l'autopsie une amylose viscérale, lors de l'étude histochimique des biopsies de peau, ces auteurs ont retrouvé des anomalies dans la structure biochimique des fibres élastiques.

H 7/ Troubles hématologiques

Ils n'ont rien de caractéristique; l'anémie est fréquente chez l'enfant, de même l'hyperleucocytose secondaire à la surinfection des bulles et aux infections générales.

Des troubles de l'hémostase ont été décrits par Langhorf. Troubles que nous discuterons en détail au chapître étio-pathogénie.

H 8/ L'atteinte rénale

elle nous a été signalée par le Docteur Larrègue (91), qui nous a rapporté le cas d'un jeune enfant de 10 ans hospitalisé dans le service du Professeur Degos pour une épidermolyse bulleuse gravissime et qui est mort dans un tableau typique d'amylose rénale avec :

- hypertension artérielle
- oligurie
- albuminurie
- hématurie

La biopsie faite par ponction transcutanée a été négative et l'autopsie n'a pu être faite en raison de l'opposition des parents.

En outre le docteur Larrègue nous a donné la référence d'un auteur allemand E. Vuorinem (150).

Cet auteur rapporte l'observation de deux sœurs atteintes d'épidermolyse bulleuse avec complication rénale.

L'atteinte rénale se manifestant par :

- hématurie et albuminurie
- hypertension
- diminution de la clearance glomérulaire.
- perturbation de l'épreuve de Volhard.
  Il n'y a pas de concentration des urines.

Selon cet auteur cette complication est fréquente : sur 40 observations d'épidermolyse bulleuse il y a 17 % d'atteinte rénale.

I/ Evolution

- Maladie chronique et définitive.
- L'évolution se fait par poussées qui semblent indifférentes aux saisons, aux épisodes de la vie génitale.

- Le pronostic est dominé par les complications qui surviennent assez rapidement dans l'évolution de la maladie.
  - complications qui mettent en jeu le pronostic fonctionnel telles : les mutilations des extrémités, les atteintes oculaires.
  - complications qui peuvent mettre le pronostic vital en jeu telles :
    (1) les sténoses oesophagiennes et les sténoses des voies respiratoires.
    (2) les infections, qui sont souvent fatales étant donnée la faible résistance de l'organisme de ces enfants.

2/ FORMES CLINIQUES

On distingue trois formes cliniques :
- la forme ulcéro-végétante
- la forme maculeuse
- la forme léthale.

A/ La forme ulcéro-végétante

décrite par Nicholas Moutot et Charlet (110) en 1913.
Etudiée par Marchioni (100) en 1937, c'est une forme exceptionnelle d'épidermolyse bulleuse.
Elle se manifeste pas la présence à côté de bulles d'ulcérations végétantes plus ou moins nombreuses, siégeant surtout au niveau du visage, de la région anale et sur les muqueuses: gencives, bouche et pharynx.
Leur évolution est chronique, ces ulcérations peuvent persister sans modification pendant des années, et elles laissent après elles des cicatrices importantes, responsables des sténoses au niveau des muqueuses.

B/ La forme maculeuse

de Mendès da Costa (101)

- il n'en existe que quelques observations.
- cette forme associe :
    - des bulles d'apparition spontanée, siégeant en particulier au niveau des membres et de la tête.
    - des tâches blanches, parfois atrophiques.
    - une hyperpigmentation diffuse.
    - une atrichie
    - une microcéphalie
    - et un retard de croissance des extrémités digitales.

Le pronostic de cette forme est très sombre, la plupart des sujets atteints débiles mentaux et débiles physiques, meurent jeunes.
La transmission dans cette forme est liée au chromosome sexuel X, elle est récessive, holandrique.

C/ <u>La forme léthale de Herlitz</u>

- Degos (43) la fait entrer dans le cadre des formes graves, dites malignes, de l'épidermolyse bulleuse dystrophique récessive.
- Les unes reproduisent le tableau clinique de la forme dystrophique récessive, avec débilité et malformations associés souvent nombreuses, entrainant la mort dans les premiers mois ou années de la vie.
- Les autres reproduisent le tableau de la forme léthale : individualisée par Herlitz (74) en 1935.
    - début de la naissance ou au cours des premiers jours, avec des bulles volumineuses atteignant la peau, entrainant des ulcérations et des plaques de nécrose nombreuses surtout aux mains et aux pieds.
    - sans altérations dystrophiques associées ; en effet ongles et muqueuses sont normaux.
- Enfin Degos (43) distingue d'autres formes qui associent les caractères de la forme léthale et ceux de la forme dystrophique récessive.
    - bulles volumineuses atteignant la peau et les muqueuses.

- laissant des cicatrices et des plaques d'ulcérations surtout muqueuses.
- associés à une atteinte des phanères, et une altération sévère de l'état général, débilité et malformations.

L'évolution est très rapide pour ces formes léthales, la mort survient généralement dans les premiers mois par infection sévère, par cachexie.
Ces formes ont une transmission autosomique récessive.
Touraine (142) invoquait l'existence d'un "facteur léthal" responsable dans près de 60 % des cas, de la mort in utéro ou dans les premiers mois ou semaine de la vie.

C O N C L U S I O N

Les principaux caractères de la forme dystrophique récessive sont :

- le début très précoce, à la naissance,
- la survenue spontanée de bulles, bien que ce caractère soit difficile à affirmer,
- l'atteinte muqueuse. Celle de l'oesophage, il faut y penser, elle est très grave,
- l'altération :
  - des dents petites, cariées
  - des ongles souvent absents.
- les mutilations des extrémités,
- l'atteinte souvent sévère de l'état général.

Pour conclure ce chapître clinique, bien sûr un peu long, nous allons tenter de dresser un tableau simplifié dans lequel nous placerons les caractères essentiels de chacune des trois grandes formes d'épidermolyse bulleuse.

o
o o

RECAPITULATIF DES CARACTERES ESSENTIELS DES TROIS FORMES D'EPIDERMOLYSE BULLEUSE CONGENITALE

	EPIDERMOLYSE BULLEUSE SIMPLE	EPIDERMOLYSE BULLEUSE DYSTROPHIQUE DOMINANTE	EPIDERMOLYSE BULLEUSE DYSTROPHIQUE RECESSIVE
Hérédité	Autosomique dominante	Autosomique dominante	Autosomique récessive
Début	Naissance et premières années	Naissance et premières années	Naissance et premiers jours
Survenue	Traumatique	Traumatique et spontanée	Spontanée et traumatique
Siège des bulles	Zones exposées	Zones exposées	Tout le corps et zones exposées
Cicatrice	Aucune	+	+ + +
Atteinte muqueuse	Très rare	+	+ + + oesophage
Kystes épidermiques	Très rare	+	+ + +
Dystrophies associées Ongles	normaux	Epais secs	Rudimentaires ou ABSENTS
Dents	normales	Normales	Petites et cariées
Extrémitées	normales	Normales	Mutilées
Développement staturo pondéral	Normal	Normal	Retard
Etat général	Normal	Normal	Plus ou moins atteint
Etat neuropsychique	Normal	Normal	Plus ou moins atteint Parfois atteinte grave
Evolution	Amélioration voir guérison au moment de la puberté	Amélioration très possible à la puberté	Chronique graves complications dès la 1ère enfance

HISTOPATHOLOGIE

I/ RAPPEL HISTOLOGIQUE DE LA PEAU NORMALE

Avant de traiter les différentes lésions histologiques rencontrées dans les épidermolyses bulleuses nous allons tenter un bref rappel de l'histologie de la peau normale en nous attachant particulièrement à l'étude de la jonction dermo-épidermique et du derme sous-jacent.

Deux sortes de tissus constituent la peau :

- l'épiderme qui provient du feuillet embryonnaire superficiel (ectoderme) est donc de nature épithéliale.
- le derme auquel on rattache l'hypoderme, qui provient du feuillet embryonnaire moyen est de nature conjonctive.

Le derme et l'épiderme s'articulent suivant une surface irrégulière, la jonction dermo-épidermique, de nombreuses papilles dermiques s'étendent vers le haut déformant la face profonde de l'épiderme, les languettes épithéliales qui séparent les papilles portent le nom de : crêtes épidermiques.
La jonction dermo-épidermique est traversée par les annexes de l'épiderme qui sont en grande partie situées dans le derme.

1/ L'épiderme

C'est un épithélium malpighien kératinisé, formé de plusieurs assises cellulaires ; on en distingue 4, de la superficie vers la profondeur.

- couche cornée
- couche granuleuse
- couche épineuse
- couche basale.

A/ La couche cornée ou stratum cornéum est faite de cellules aplaties sans noyau, tassées les unes sur les autres. Son épaisseur est variable selon les régions, plus épaisses au niveau de la paume de la main et de la plante des pieds.

B/ La couche granuleuse ou stratum granulosum est faite de 1 à 4 assises de cellules losangiques, dont le cytoplasme est comblé par de nombreux grains de kératoyaline.

- au niveau de la paume de la main et de la plante des pieds il y a une couche de cellules claires, remplies d'une substance l'éledine ; le stratum lucidum.

C/ La couche épineuse ou stratum spinosum (corps muqueux de Malpighi) composée de plusieurs couches de cellules polygonales disposées en mosaïque et qui s'aplatissent en se rapprochant de la surface de même que leur noyau s'estompe.

Elles sont séparées par des espaces clairs que semblent franchir des ponts d'union.

Ces ponts intercellulaires responsables de la cohésion des cellules nous les retrouverons dans la couche suivante.

D/ La couche basale ou stratum germinativum comprend deux types de cellules :

- les cellules basales proprement dites,
- les ménalocytes, plus clairs, intercalés entre les cellules basales. On en observe quelques uns sur les coupes de peau.

La couche basale est formée d'une seule rangée de cellules. Ces cellules sont cylindriques, leur grand axe est perpendiculaire à la jonction dermo épidermique, leur noyau est ovalaire, leur cytoplasme est fortement basophile riche en organites cellulaires.

Sur les préparations on observe quelques mitoses qui témoignent de la régénération constante de l'épiderme.

Normalement on n'observe ces mitoses qu'au niveau de la couche basale appelée pour cette raison couche germinative ; toutefois dans certaines dermatoses et au cours de plaies on observe cette activité mitotique sur toute la hauteur du corps

m muqueux de Malphigi.
Ces cellules sont reliées entre elles avec les cellules sus-jacentes et avec la membrane basale par des ponts d'union intercellulaire, les desmosomes.

2/ <u>La structure des desmosomes</u>
a été élucidée grâce au microscope électronique.
- Travaux de Selby 1955
- Travaux de Odland 1958
- Travaux de Hibbs Clark 1959
- Horstmann et Knoop 1959.

Le schéma de la structure du desmosome proposé par Odland et admis par tous les auteurs est le suivant :
Les cellules sont séparées par un espace intercellulaire d'environ 150 Å , espace comblé par un cément riche en certains minéraux, qui selon certains auteurs jouerait un rôle dans la cohésion intercellulaire.
Les cellules sont entourées par une membrane formée en fait de 3 feuillets, conception récente généralement admise.
Au niveau du desmosome, l'espace intercellulaire est réduit, et il y a un épaississement de la membrane cellulaire, épaississement qui forme la plaque d'attachement (A-P).
Entre ces deux plaques il y a une succession de 7 couches de densités différentes :
- au centre une couche dense,appelée couche de contact intercellulaire (ICL) et disposées symétriquement de chaque côté de cette couche. On trouve successivement :
  - une couche claire
  - une couche dense, appelée couche dense intermédiaire (IDL)
  - une couche claire ,
  - et la plaque d'attachement.

Sur la face interne de la plaque d'attachement il y a une zone fibrillaire dense, c'est aussi à ce niveau que viennent s'ancrer les tonofilaments qui convergent de tout le cytoplasme de la cellule.

Les desmosomes sont des disques ovalaires de 750 Å de long sur 350 Å de large-

Ils sont répartis régulièrement sur toute la membrane de la cellule. Nombreux au niveau des cellules basales ils sont encore plus développés au niveau des cellules de la couche épineuse. Sur la face basale des cellules basales il n'y a pas de desmosomes complets mais des hémi-desmosomes qui font adhérer ces cellules sur la membrane basale.

De plus des travaux récents au microscope électronique ont montré l'existence de fins prolongements cytoplasmiques issus de la face basale des cellules basales et qui viennent se fixer sur la membrane basale, Montagna (106).

B/ La membrane basale

détermine la jonction dermo-épidermique.

- au microscope optique elle apparaît comme une mince bande homogène, ondulée, fortement colorée en rouge sur les coupes colorées par l'acide periode Schiff (PAS), témoignant de sa richesse en mucopolysaccharides.

Les coupes colorées par la réaction de Foot mettent en évidence dans sa partie inférieure, un réseau développé formé de fibres de réticuline.

Mais c'est encore le microscope Electronique qui a permis de mieux comprendre la structure de la membrane basale.

- Son épaisseur varie de 500 Å à 1000 Å selon les zones de prélèvement.

Et ce qu'au microscope optique on voit comme une bande régulière homogène est en fait constitué de 3 couches (Travaux de Montagna 106) :

- en superficie un espace clair légèrement granuleux situé au dessous de l'assise basale, son épaisseur est de l'ordre de 300 Å.
- puis une zone homogène appelée lame basale. On pense que c'est à ce niveau que se fixent les hemi-desmosomes.
- enfin une couche profonde plus épaisse formée d'un réseau

de fibres de réticuline sur lesquelles (Montagna 106) viennent se fixer les fins prolongements des cellules basales.

4/ Le derme

est composé en grande partie de fibres, surtout collagènes, enrobées dans une substance fondamentale amorphe.

On y trouve aussi :

- des cellules d'origine dermique ou sanguine,
- les annexes de la peau,
- des vaisseaux sanguins et lymphatiques,
- des nerfs ainsi que des corpuscules.

On distingue schématiquement trois zones :

- derme superficiel
- derme moyen
- derme profond.

A/ Le derme superficiel ou derme papillaire

de texture assez lâche, comportant un fin réseau de fibres de réticuline et aussi de fibres élastiques.

B. Le derme moyen ou chorion

beaucoup plus dense avec un feutrage serré de fibres élastiques, réticuliniques mais surtout collagènes.

C/ Le derme profond

composé surtout de gros faisceaux de fibres collagènes.

La charpente du derme est formée de 3 sortes de fibres disposées en réseaux ou en faisceaux, intriqués entre elles et enrobées dans la substance fondamentale riche en mucopolysacharides.

A/ Les fibres collagènes

constituent la plus grande partie de la charpente du derme

77 % du poids sec de la peau normale.

Au microscope optique elles apparaissent disposées en faisceaux ondulés, entrecroisés, fortement colorés sur les coupes préparées à l'Acide Périodique Schiff.

Au microscope électronique la fibre collagène apparait constituée de microfibrilles enchassées dans une substance fondamentale amorphe.

Elles ont un diamètre qui varie entre 300 Å et 1100 Å et présentent une striation transversale périodique de 640 Å.

B/ Les fibres de réticuline

au microscope optique elles apparaissent en noir sur les coupes colorées par l'argent (Mac Kusik)

Elles ne prennent pas comme les fibres collagènes la coloration par l'Acide Périodique, Shiff.

Ceci est dû à une pauvreté en mucopolysaccharides dans leur substance fondamentale.

Sur les coupes elles sont noires formant un fin réseau dans le derme papillaire, elles constituent 0,38 % du poids sec de la peau.

Au microscope électronique, la fibre de réticuline est formée de fines fibrilles qui ont les mêmes caractéristiques que les fibrilles de la fibre de collagène.

C/ Les fibres élastiques

C'est avec une attention toute spéciale que nous allons étudier :

- leur constitution
- leur répartition dans le derme
- leur rôle,

car nombreux sont les auteurs qui accordent un rôle important au tissu élastique dans l'épidermolyse bulleuse.

Bien évidemment leurs conceptions varient quelque peu sur le rôle exact du tissu élastique dans le mécanisme de la formation des bulles.

De nombreuses propositions ont été faites pour élucider ce mécanisme - nous les reverrons au chapître étiopathogénie, en soulignant dès maintenant qu'aucune d'entre elles n'est entièrement satisfaisante.

Peu de travaux ont été faits sur le tissu élastique cutané en raison de la difficulté de se procurer le matériel nécessaire : l'élastine ne représente qu'un faible pourcentage du poids sec de la peau humaine -

2 % selon Rothman et Montagna (106)

4 % selon Weinstein

et aussi en raison des variations données par les différentes méthodes de coloration. Ces dernières années, la découverte de méthode fine d'extraction a permis de faire de nets progrès dans ce domaine.

1/ STRUCTURE DE LA FIBRE ELASTIQUE

La fibre élastique a été mise en évidence par Rouvier vers 1880.

Par la suite de nombreuses méthodes de coloration ont été décrites.

- par l'orcéine en 1889 par Taenzer
- par l'hématoxyline ferrique :
  en 1901 par Harris
  en 1908 par Verhoff
- par l'aldéhyde fuchsine
  en 1950 par Gomori
- par la fluoresceine en 1951 par Witke.

Actuellement pour l'étude en microscopie optique on utilise les colorations par l'Orcéine, l'aldéhydre fuchsine, la résorcine fuchsine et l'hématoxyline ferrique.

Au microscope optique les fibres élastiques apparaissent minces, fluxueuses plus ou moins anastomosées en réseau.

- Dans le derme profond elles seraient plus épaisses, arrangées dans un plan sensiblement parallèle à la surface cutanée ; certains faisceaux sont orientés vers la profondeur, pénétrant dans l'hypoderme et les muscles, participant ainsi à

l'adhérence du derme aux plans profonds, hypodermique et musculaire (Mme Ledoux-Corbusier (93)).

- Dans le derme superficiel les fibres seraient anastomosées en un fin réseau avec des faisceaux verticaux dans les papilles dermiques.

Selon certains auteurs, les fibres se termineraient à proximité de la jonction dermo-épidermique mais sans l'atteindre, (Leoni 95, Lever 94, Pearson 116), d'autres auteurs, notamment Mme Ledoux-Corbusier 93, pensent que ces fibres atteignent la jonction et s'y ancrent, contribuant ainsi à l'adhérence dermo épidermique.

Au microscope électronique après digestion enzymatique par l'élastase de la substance interfibrillaire la fibre élastique apparait formée de fibrilles, de structure homogène, c'est-à-dire sans périodicité transversale : leur diamètre varie de 30 à 70 Å (Lausing)

2/ Répartition et variation du tissu élastique dans le derme

Le tissu élastique constitue seulement 2 % du tissu conjonctif de la peau.

Degos (43) et collaborateurs ont apporté des éléments intéressants quant à la variation et à la répartition du tissu élastique dans le derme, lors du 12° Congrès de Dermatologie consacré aux maladies du tissu élastique cutané. (43 *)

Nous allons tenter d'exposer les éléments principaux :

a/ le tissu élastique présente des modifications de sa morphologie et de sa répartition, selon l'âge, de l'état fœtal à l'état sénile.

Chez le fœtus et le jeune enfant les fibres élastiques sont grêles, presque rectilignes et parallèles à la surface cutanée.

Le réseau papillaire avec ses fibres ascendantes est présent, mais peu développé.

C'est vers l'âge de 20 ans qu'il est bien constitué, avec des fibres plus nombreuses, de forte densité électronique, épaisses, ondulées, tantôt parallèles à la surface cutanée, tantôt ramifiées au réseau.

Chez le vieillard les fibres se fragmentent.

b/ Le deuxième élément est une répartition variable selon les territoires.

Ainsi le derme est plus riche en tissu élastique au niveau de :

- la tête, la nuque, le cou, l'abdomen.

tandis qu'au niveau de la paume de la main et de la plante des pieds, les fibres sont moins nombreuses et non organisées en réseau.

A la lumière de ces deux éléments, deux constatations nous paraissent intéressantes:

D'une part l'E B C débute dans la grande majorité des cas dans la 1ère année alors que le tissu élastique n'est pas encore bien développé ; d'autre part le plus souvent, l'affection atteint d'abord les mains et les pieds, du moins dans nos observations personnelles, car nous n'avons pu retrouver de statistiques précises dans la littérature. S'agit-il d'une simple coïncidence ?

Ce problème mérite d'être posé d'autant plus que nous allons le voir maintenant, la plupart des auteurs ont retrouvé des altérations dermiques dans les biopsies de bulles ; ces altérations portent notamment sur les fibres élastiques.

Ces constatations ne nous permettent pas de conclure sur la nature du mécanisme de formation bulleuse.

Les théories sont nombreuses et incomplètes comme nous le verrons en étudiant l'étiopathogénie de cette maladie.

Que conclure de ce rappel histologique ?

L'adhérence dermo-épidermique résulte de plusieurs éléments:

- L'engrènement complexe des papilles dermiques et des crêtes épidermiques.
- Les formations spécialisées, desmosomes et hémidesmosomes.
- Le cément intercellulaire.

- les prolongements cytoplasmiques des cellules basales.
- et peut être le tissu élastique, qui en plus de son rôle dans la tension cutanée et l'élasticité de la peau pourrait intervenir dans l'adhérence dermo-épidermique et dermo-musculaire.

II/ ETUDE DES LESIONS HISTOLOGIQUES DANS CHAQUE FORME

Après ce rappel de l'histologie normale de la peau, nous allons étudier maintenant les lésions histopathologiques. C'est là un problème difficile car le siège de la bulle, les lésions cellulaires qui accompagnent la formation de la bulle, les lésions dermiques qui peuvent aussi intervenir ont été et restent l'objet de controverses entre les auteurs.

Pour A. Touraine (142) "le siège des bulles ne saurait être un élément diagnostic".

Ce siège étant différent pour chaque forme d'épidermolyse bulleuse. Ainsi,dans la forme simple, la bulle serait superficielle intra-épidermique; dans les formes dystrophiques dominantes elle serait sous-épidermique, et plus profonde dans la forme récessive.

Conception que partagent :

- Siemens (32)
- Riecke (43)
- Tulipan (43)
- Ritzenfield (123)

Par contre Léoni (95) à la suite des travaux qu'il a faits sur la formation des bulles estime que la bulle quelle que soit la forme d'épidermolyse est toujours sous épidermique. Lever (94) ainsi que Civatte (32) ont essayé d'expliquer pourquoi certains auteurs avaient observé des bulles intra-épidermiques, voire sous cornées alors que d'autres les avaient notées sous épidermiques. Ils pensent que cette discordance est dûe à la réparation accélérée de l'épiderme dans les formes simples et dystrophiques dominantes de l'épidermolyse bulleuse.

Ainsi une bulle ancienne datant de plusieurs jours, peut avoir un siège intra-épidermique, alors qu'il est vraisemblable que les bulles se forment toujours au même niveau sous l'épiderme. En nous basant sur les travaux de :

- Pearson (116)
- Zelickson (160)
- Ledoux Corbusier (93)
- Lever (94)
- Vogel (148) et Schnyder (123)
- Lowe (98)

Nous allons tenter de faire un schéma des lésions en soulignant pour chaque variété d'épidermolyse les divergences d'opinion.

I L'Epidermolyse bulleuse simple

- au microscope optique :

La bulle apparait sous la forme d'une fente allongée. Son toit est constitué par les cellules de la couche basale (Zelickson 100) qui sont gonflées, pâles désintégrées, des fragments de ces cellules restant collées à la membrane basale qui semble normale.

La membrane basale forme le plancher de la bulle, le derme n'est pas modifié.

- au microscope électronique :

La première modification observée est le gonflement cellulaire la cellule devient plus claire, on note ensuite une désintégration progressive des organites cellulaires ainsi qu'une disparition progressive des tono-filaments.

Les limites cellulaires deviennent floues puis se désintègrent. La membrane basale est normale.

Le derme sous-jacent est normal.

Ce dernier point est contesté par certains auteurs qui ont observé une altération des fibres élastiques dermiques (Léoni 95 Musumeci 108).

- Ainsi dans cette forme simple, la bulle est sous-épidermique mais supra-basale.

La membrane basale qui forme le plancher de la bulle est intacte de même que le derme.
L'intégrité du derme et de la membrane basale explique la réparation rapide de la peau et l'absence de cicatrice ; la clinique et l'histologie concordant bien.

II / <u>L'épidermolyse bulleuse dystrophique récessive</u>

- au microscope optique, on observe une disjonction de l'engrènement des papilles et des crêtes.
La bulle est sous épidermique, la membrane basale est disloquée formant tantôt le plancher tantôt le plafond de la bulle et entrainant avec elle des fragments de derme (Pearson 116, Schnyder 128). Au niveau de la jonction, entre la peau saine et la bulle, la membrane parait moins nette que normalement, les cellules basales sont plus colorées (Pearson 116), et dans le derme papillaire la coloration par le PAS est augmentée de façon diffuse.

- Au microscope électronique, en plus de la désintégration des cellules épidermiques, on remarque deux anomalies qui sont spécifiques de la forme dystrophique récessive selon Zelickson (160) Pearson (116) Mme Ledoux-Corbusier (93).
La membrane basale disloquée perd sa colorabilité par le PAS. Le derme papillaire a perdu son aspect fibrillaire, le réseau des fibres de réticuline s'est raréfié et les fibres élastiques ont disparu (Mme Ledoux-Corbusier 93, Wilkinson 156, Achten 3, Van der Meiren 146).

- Ainsi dans la forme dystrophique récessive, la bulle est profonde avec dislocation de la membrane basale et altération du derme superficiel, avec disparition du tissu élastique, faits qui coincident bien avec les cicatrices atrophiques rétractiles observées en clinique.

III/ Epidermolyse bulleuse dystrophique dominante

Selon Zelickson (160) et Pearson (116) les lésions de la forme dominante sont les mêmes que celles de la forme récessive. Selon Lowe (98) l'épidermolyse bulleuse dystrophique dominante est caractérisée par des anomalies de la membrane basale qui est amincie, discontinue, le clivage se faisant dans son épaisseur.

Cette hypothèse coincide mieux avec les observations cliniques dans la forme dominante, les bulles peuvent laisser ou non des cicatrices alors que dans la forme récessive les cicatrices sont constantes.

IV/ L'Epidermolyse bulleuse léthale

Le plan de clivage de la bulle se situe dans l'espace qui sépare la couche des cellules basales de la membrane basale (Arwill 4, Pearson 116).

Le toit est formé par la couche des cellules basales qui semblent peu altérées (Pearson 116, Zelickson 160).

Si l'on excepte une modification de la coloration : aspect pâle des cellules, et des limites cellulaires (Lowe 98, Pearson 116).

De plus, les desmosomes et hemidesmosomes sont altérés, les tonofilaments sont raréfiés (Pearson 116).

Le plancher de la bulle est formé par la membrane basale qui est normale.

V/ Conclusion

La revue générale de la littérature nous montre une certaine divergence entre les auteurs ; cependant, de nombreux auteurs tels :

Arwill (4)
Pearson (116)
Zelickson (160)
Ledoux-Corbusier (93)
Civatte (32)

retrouvent certaines anomalies qui concordent bien avec les observations cliniques.

. Dans la forme simple :

la bulle est intra-épidermique supra-basale, la membrane basale et le derme étant normaux

Les bulles guérissent sans cicatrice.

. Dans la forme dystrophique récessive, la bulle est sous épidermique, plus profonde avec dislocation de la membrane basale et atteinte du derme et notamment disparition des fibres élastiques dans la forme récessive.

Lésions qui concordent bien avec la clinique, les bulles laissent des cicatrices qui sont l'apanage de la forme récessive dans laquelle le caractère atrophique rétractile coincide bien avec les lésions du tissu élastique.

o
o o

DIAGNOSTIC POSITIF
et
DIAGNOSTIC DIFFERENTIEL

I LE DIAGNOSTIC POSITIF

Pose plus ou moins de difficultés selon les cas.
Le plus souvent, le diagnostic semble assez facile à condition de suivre un plan d'examen rigoureux.

1/ L'Interrogatoire des parents

- l'âge de début
- les circonstances de survenue des bulles.
- l'évolution depuis le début
- l'existence de cas semblables dans la famille.

2/ L'examen clinique

appréciera et recherchera :

- les caractères des bulles.
- leur extension sur le corps
- le signe de Nikolsky
- l'atteinte des muqueuses.
- l'existence :
  de cicatrices
  de kystes épidermiques
  d'altération des phanères
  de mutilation des extrémités
- l'atteinte associée de l'état général.

3/ On complètera l'examen par :

- un bilan biologique
- une biopsie
- un examen bactériologique du liquide de ponction.

4/ Généralement au terme de ce bilan on aura réussi à recueillir assez d'éléments pour poser le diagnostic.

Par contre dans certains cas on devra envisager un certain nombre de diagnostics différentiels avec des maladies bulleuses d'origine :

- infectieuses
- toxiques

mais surtout congénitales avec lesquelles l'épidermolyse bulleuse a des rapports plus ou moins étroits et notamment :

- le pemphigus bénin familial
- l'acrodermatitis enteropathica
- la porphyrie congénitale : en effet des auteurs ont trouvé une porphyrie dans certains cas d'épidermolyse bulleuse (Touraine,(142) Watson).
- et enfin, les érythrodermies ichtyosiformes.

II / LE DIAGNOSTIC DIFFERENTIEL

Chez le nourrisson et le jeune enfant on envisagera successivement trois grands groupes de maladies bulleuses :

- Maladies bulleuses d'origine infectieuse
- Et les maladies bulleuses congénitales.

A/ Maladies bulleuses d'origine infectieuse

Elles sont fréquentes :

1/ Le pemphigus syphilitique palmo-plantaire :

Manifestation précoce de la syphilis congénitale, associant signes cutanéo-muqueux et signes viscéraux.

Débute dès la naissance ou les premiers jours de la vie en une seule poussée.

Ce sont des bulles plus ou moins volumineuses à contenu clair ou hémorragiques.

Ces bulles apparaissent sur des lésions maculo-pauleuses.
Ces lésions ont un siège évocateur palmo-plantaire.
En deux à quatre jours se forment des croûtes sous lesquelles on découvre une ulcération fourmillante de tréponèmes.

Le tableau clinique est enrichi d'autres manifestations syphilitiques :

- coryza sanglant et érosif
- syphilides péri-buccales
- hépato-splénomégalie
- lésions osseuses

Le diagnostic de syphilis néo-natale est affirmé par :

- la découverte de tréponèmes dans les ulcérations
- la mise en évidence dans le sérum d'anticorps antisyphilitiques.

Le pronostic de cette affection est sérieux.
Le traitement doit être immédiat et prudent.

2/ <u>Les pemphigus épidermiques des nouveaux-nés</u>.

Débute plus tard chez le nourrisson à la crèche où cette maladie sévit par petites épidémies.
Les bulles à contenu clair, à toit flasque, apparaissent sur des macules érythémateuses.
Ces bulles surviennent par poussées, atteignant tout le corps.
Mais la face, la paume des mains et la plante des pieds sont généralement épargnés.
Ces bulles sont éphémères et guérissent en 8 jours sans laisser de cicatrice.
L'état général demeure bon tout au long des poussées qui peuvent se répéter.
Le diagnostic est affirmé par l'examen bactériologique du liquide de la bulle, mettant en évidence un staphylocoque pathogène.
La possibilité de localisations septiques systémiques - pleuro-pulmonaires en particulier justifie l'hémoculture, une surveillance régulière du cliché thoracique, et un traitement antibiotique bactéricide bien conduit.

3/ <u>L'impetigo bulleux de Tilbury Fox</u>

débute par une petite bulle flasque aplatie à contenu clair, survenant sur une tâche érythémateuse.

En quelques heures le contenu devient purulent réalisant une pustule qui se déssèche, laissant place à une croûte jaunâtre qui recouvre une ulcération.

Le prélèvement montrera souvent la présence d'un streptocoque.

Cette dermatose pose plusieurs problèmes; en effet, elle s'étend par auto-inoculation et est très contagieuse, imposant l'éviction scolaire.

4/ <u>La maladie de Ritter</u>

ou dermatite exfiolatrice des enfants à la mamelle.

Maladie grave qui survient par épidémies dans les crèches frappant les nourrissons de 1 à 5 semaines et se caractérisant par :

- l'apparition d'un érythème péri-buccal et de son extension sur tout le corps.
- puis le corps se recouvre d'énormes phlyctènes, et c'est ensuite une desquamation quasi totale qui donne à l'enfant un aspect d' "ébouillanté".
- l'état général est fortement touché, il y a une fièvre à 40°
- mort dans les 2/3 des cas avant le traitement antibiotique
  - c'est un diagnostic différentiel très rare.

5/ <u>La pustulose varioliforme de Kaposi</u>

C'est encore un diagnostic différentiel très rare.

Les bulles apparaissent chez un sujet eczémateux, tantôt en peau saine, tantôt sur des plaques d'eczéma.

Elles aboutissent à la formation de longues dénudations douloureuses et hémorragiques.

B/ Les maladies bulleuses d'origine toxique

1/ Dermites bulleuses médicamenteuses

L'éruption bulleuse peut être diffuse ou localisée à une région.

Les bulles sont assez volumineuses accompagnées d'autres manifestations toxi-dermiques :

- érythèmes
- papules ou nodules.

La survenue de ces troubles est liée à la prise d'un médicament - son interruption guérit la maladie.

2/ L'Erythème polymorphe bulleux

est caractérisé par l'existence de bulles polycycliques reposant sur un placard érythémateux.

L'atteinte des muqueuses est fréquente, de même l'atteinte de l'état général.

3/ Syndrome de Stevens-Johnson

se caractérise comme dans la forme précédente, par la survenue de bulles polycycliques reposant sur une base érythémateuse et surtout par une atteinte muqueuse pluriorificielle sérieuse, oculo-bucco-anale, ainsi qu'une kératite qui en détermine le pronostic.

4/ Le syndrome de Lyell

ou épidermolyse nécrosante suraiguë.

D'abord décrit par Debré, Lamy et Lamotte en 1939 puis par Lyell en 1956.

Début brutal, sur un jeune enfant en pleine santé : surviennent des placards érythémateux au niveau desquels le moindre traumatisme provoque une bulle.

En quelques heures le tableau dramatique est constitué.

On observe :

- une hyperthermie

- un collapsus

L'aspect de l'enfant est celui d'un grand brûlé.

Le pronostic est celui d'un grand brûlé, il a été amélioré par la réanimation, l'antibiothérapie et la corticothérapie.

A l'origine de ce syndrome on retrouve de nombreux médicaments.
- phénylbutazone
- barbituriques
- prométhazine
- pénicilline

et surtout les sulfamides retard.

C/ MALADIES BULLEUSES CONGENITALES

L'acrodermatitis entéropathica

comporte des lésions bulleuses qui sont voisines de celles de l'épidermolyse bulleuse, et des altérations unguéales :

Débute tôt entre 3 et 18 mois -

Une alopécie et un syndrome intestinal à type de diarrhée graisseuse donnent au tableau clinique un aspect particulier

C'est un diagnostic qu'on élimine rapidement.

2/ L'incontinentia pigmenti, maladie de Bloch Sulzberger

est une maladie bulleuse avec anomalies de la kératinisation

Cette maladie évolue en trois stades stéréotypés :
- un stade inflammatoire fait d'une poussée vésiculo-bulleuse avec éosinophilie locale.
- un stade verruco-lichénien
- un stade dyschromique, avec pigmentations brunâtres ou gris ardoisées disposées en coup de pinceau ou en mailles de filet.

Le diagnostic différentiel qui ne peut se poser qu'au début de l'évolution, s'élimine rapidement.

3/ L'Erythrodermie ichtyosiforme congénitale :

peut poser des problèmes de diagnostic différentiel parfois difficiles.

En effet, il existe :

- une forme léthale, isolée par Lapière, associant érythrodermie non hyperkératosique avec vastes décollements bulleux ;
- une forme mineure débutant par une érythrodermie hyper-kératosique principalement au niveau des plis, se compliquant ensuite de poussées bulleuses qui font progressivement place à un processus hyperkératosique.

La biopsie permet le diagnostic en montrant :

- une hyperkératose lamellaire et feuilletée,
- un corps muqueux acanthosique,
- une bulle intra-épidermique.

4/ La porphyrie congénitale ou maladie de Gunter

Maladie rare, familiale, de transmission récessive atteignant surtout les garçons.

Elle associe des signes cutanés, des signes biologiques et des signes généraux.

a/ Signes cutanés

- les bulles surviennent en été ou au printemps.
- elles siègent sur les parties découvertes : visage, mains jambes.

Ces bulles ne sont pas dues à des traumatismes mais à une photo-sensibilisation.

Ces bulles évoluent vers l'ulcération qui laisse place ensuite à une cicatrice gaufrée atrophique indélébile.

Des manifestations dystrophiques accompagnent les bulles :

- des kystes épidermiques
- une hyperthricose du visage.
- une pigmentation brunâtre des régions découvertes
- une érythrodontie.

b/ Des signes généraux

fièvre, anorexie, prurit, et adénopathie.

Parfois on trouve aussi :

- une splénomégalie
- une hépatomégalie

Les urines ont une coloration rouge porto caractéristique.

c/ Sur le plan biologique, on trouve :

- une porphyrinurie supérieure à 50 mg/l faite surtout d'uroporphyrines et de coproporphyrines.

5/ Le pemphigus bénin familial

Il peut se manifester soit à la naissance (type Gougerot) soit pendant l'adolescence (type Hailey)

Il se caractérise sur le plan cutané par des placards érythémato-croûteux sur lesquels viennent se développer des petites bulles flasques remplies d'un liquide trouble.

Ces placards siègent principalement sur les :

- faces latérales du cou
- aisselles
- et la région inguino-crurale.

Le signe de Nikolsky est généralement positif.

L'état général est bien conservé.

Maladie chronique évoluant par poussées.

L'examen histologique montre un clivage intra-épidermique avec acantholyse.

6/ Maladie de Duhing-Brocq

Nous terminerons la revue des maladies bulleuses en évoquant la maladie de Duhing-Brocq, plus exactement la forme de l'enfant décrite par Unna en 1888, elle est rare, les bulles sont précédées par un prurit, une sensation de brûlure.

Elles apparaissent sur une base érythémateuse.

L'éruption est polymorphe comportant : éléments bulleux, urticariens et papuleux.

Cette éruption survient en dehors de tout traumatisme, et l'atteinte muqueuse est le plus souvert absente.

OBSERVATIONS PERSONNELLES

OBSERVATION N° 1

est celle d'un petit garçon de 3 ans et demi Lionel BAR. hospitalisé dans le service du Professeur Ag. J. Vialatte en avril 1969 pour une maladie bulleuse remontant aux premiers jours de la vie.

Son état général est satisfaisant,

taille Im = + I6

Poids 14 Kg = Normal

Le développement psycho-moteur est bon, c'est un enfant éveillé qui s'intéresse à tout ce qui l'entoure. Il est affectueux, sa maladie ne semblant pas influencer son comportement.

L'état cutané est assez mauvais, les lésions siègent soit sur une peau saine soit sur des zones cicatricielles.

Ces lésions bulleuses sont à des stades différents d'évolution :

- Bulles - arrondies - plus ou moins volumineuses - prurigineuses -
- emplies d'un liquide jaune citrin, parfois hémorragique.

Quand elles crèvent elles laissent place à une érosion rouge suintante qui sèche généralement donnant une croûte qui généralement fait place à une cicatrice atrophique.

Les bulles siègent surtout au niveau des zones exposées aux frottements ou aux traumatismes : coudes, genoux, mains.

Au niveau des membres inférieurs on retrouve quelques éléments récents sur les pieds, ainsi que d'autres plus anciens et des cicatrices rétractiles.

Ainsi, au niveau des genoux, où on retrouve des petits kystes épidermiques blancs et durs, les genoux ont un aspect particulier la peau y est mince, atrophique, frippée, plissée, rose-violacé réalisant l'aspect dit en "pelure d'oignons".

Mais c'est au niveau des membres supérieurs que prédominent les lésions ; outre les bulles et les cicatrices, les doigts apparaissent violacés, tuméfiés.

Les ongles sont absents ou réduits à une mince lamelle rougeâtre. Le visage est le siège de quelques cicatrices anciennes et, on note à l'examen ORL de discrètes lésions de stomatite.
Le reste de l'examen clinique est normal; malgré l'absence de tout contexte familial, Lionel a un petit frère de 2 ans, normal ; on ne retrouve pas la notion de maladie cutanée dans la famille.
Devant :
- maladie bulleuse chronique
- début des premiers jours de la vie
- existence de cicatrices atrophiques
- existence de kystes épidermiques
- existence de dystrophies onguéales.

on envisage le diagnostic d'épidermolyse bulleuse congénitale et vraisemblablement dans la forme dystrophique récessive et, un bilan biologique et histologique est entrepris.
Le bilan biologique habituel ne montre rien de particulier :

Hémogramme : GR = 4.500 000
Hémoglobine = 90 %
GB = 9800
N = 62 %
L = 32
E = 6
M = 6

Calcémie = 107 mg/l
Phosphorémie = 43 mg/l
Magnésie = 16 mg/l
Phosphatases Alcalines = 17 Unités King Amstrong
Electrophorèse des protides : 68 g/l
Albumine : 54,6 %
Globulines 5,4 %
11,7 %
13,3 %
15 %

- Immuno-Electrophorèse du sérum
  - augmentation discrète des IgM
  - IgA normales
  - diminution des IgG compatible avec l'âge.

- Coproporphyrines urinaires ,
  - 25 /ml

Le bilan allergologique est négatif.
L'examen radiologique du squelette montre :
- absence d'ostéoporose évidente
- quelques calcifications au niveau des doigts.
- âge osseux 2 ans 6 mois pour 3 ans 6 mois

L'examen histologique pratiqué par le Docteur Iris montre une bulle sous-épidermique, avec présence de petits kystes épidermiques dans le derme superficiel, absence d'inflammation.

Le professeur Puissant consulté, confirme le diagnostic d'épidermolyse bulleuse congénitale et conseille comme traitement :
  - vitamine A à fortes doses
  - et Zymofren,

ainsi que de pratiquer avant le début du traitement, le dosage de l'élastase et de ses inhibiteurs dans le sérum du petit Lionel. Le dosage est effectué dans le service du Pr Fabiani, les résultats sont très perturbés :
- élastases : 13,5 Unités (normale = 5)
- inhibiteurs : 7,5 % par ml (normale = 55 à 60 %)

Le traitement par le Zymofren est entrepris lors de la seconde hospitalisation du petit Lionel dans le service en septembre 1969. Avant de commencer le traitement, on fait un nouveau dosage :

Elastases : 15 U
Inhibiteurs : 36 %
On commence avec une dose faible pour augmenter progressivement les doses, en surveillant :
- la tolérance du produit
- l'effet clinique

- l'effet biologique par des dosages réguliers de l'élastase et des inhibiteurs.

  - les 2 premiers jours : 5000 U
  - les 2 jours suivants : 20 000 U
  - les 3 jours suivants : 40 000 U
  - les 3 jours suivants : 60 000 U
  - les 3 jours suivants : 80 000 U

Après 48 h de traitement soit 10.000 U

- élastases 5 U
- inhibiteurs : 46 %

L'activité élastasique du sérum a donc diminué au tiers de sa valeur initiale, alors que l'activité inhibitrice a légèrement augmenté .
Après 3 jours de traitement soit 30 000 U :
Elastases: II, 5 U
Inhibiteurs : 63 %

Après 5 jours de traitement soit 70 000 U :
Elastases : 7 U
Inhibiteurs : 61 %
A la quasi normalisation des valeurs biologiques s'associe une amélioration de l'état cutané, il n'y a pas eu depuis le début du traitement de nouvelles bulles.

Etant donné l'amélioration clinique nette et l'amélioration biologique, Lionel quitte le service avec 3 perfusions hebdomadaires de 80 000 U, à espacer par la suite selon l'évolution. Malheureusement nous n'avons pas eu de nouvelles de ce petit malade.

o
o o

OBSERVATION N° 2

est celle d'une petite fille de 5 ans et demi Sylvie LAB ...
Hospitalisée dans le service du Pr. Ag. J. Vialatte en octobre 1969 pour traitement par le Zymofren d'une épidermolyse bulleuse congénitale.
Deuxième enfant d'une famille dans laquelle aucun antécédent dermatologique n'est connu, sa sœur aînée âgée de 10 ans est bien portante.
Là encore le début a été précoce, c'est au 4ème jour de la vie qu'on a remarqué une bulle au niveau d'un doigt.
Dans les mois suivants on note une extension progressive des bulles surtout au niveau des zones de frottement : coudes, genoux, poignets et creux poplités.
Les bulles sont rares au niveau du visage.
Les parents ont remarqué que l'ingestion d'aliments entraîne parfois la formation de bulles sur le palais.
Ces bulles sont provoquées par :
- le frottement
- la pression. Le simple fait de prendre l'enfant par les poignets provoque l'apparition immédiate de bulles remplies d'un liquide hémorragique.
- les chocs, ainsi lorsque l'enfant tombe et se rattrape sur la paume des mains, celles-ci sont immédiatement le siège de nombreuses bulles.

Ces bulles ont une tendance extensive, mais les parents ont remarqué que si elles sont percées, l'extension n'a pas lieu.
Des facteurs favorisants ont été remarqués, de même des facteurs atténuants ainsi :
- le grand froid et les grosses chaleurs favorisent l'apparition de bulles.
- l'air marin par contre a amélioré l'état cutané.
- la prise de périactine, pour corriger une anorexie importante a favorisé considérablement l'apparition de bulles.

A la suite d'une rougeole atténuée par vaccination, on a noté une amélioration.

A l'âge de 6 mois, l'enfant a été amenée en consultation à l'Hôpital St Louis où a été porté le diagnostic d'épidermolyse bulleuse congénitale.
Un traitement a été institué, soins locaux par Synalar et Direxiode par voie buccale.
Après une légère amélioration, les bulles ont recommencé à apparaître. Elle est vue en consultation dans le service par le Professeur Paupe qui décide de l'hospitaliser pour bilan, en particulier biologique (dosage des élastases) en vue d'un éventuel traitement par le Zymofren.

A son entrée dans le service du Professeur Vialatte en octobre 1969, Sylvie est en bon état général :

Taille : 1,18 (+2σ)

Poids : 18 Kg (normal)

Bon développement psycho-moteur, Sylvie va normalement à l'école -
A l'examen cutané on trouve :

- des éléments bulleux jaunes polycycliques sensibles à la palpation contenant un liquide clair sur un derme rouge vif -
- des éléments plus anciens, bulles rompues laissant le derme à vif, lisse et rouge, qui rapidement se craquèlent et se dessèchent -
- des croûtes
- des cicatrices squameuses achromiques parfois légèrement surélevées.
- ainsi que des kystes blanchâtres de la grosseur d'un grain de mil.

Ces éléments siègent surtout au niveau des zones de frottement :

-a aux membres inférieurs, genoux, jambes, pieds et talons.
- aux membres supérieurs, surtout sur la face d'extension des poignets, avec aspect en bracelet, des mains, des doigts et des coudes.
- les ongles sont rudimentaires et même absents, on note un début d'atteinte des doigts, si pour le moment il n'y a pas d'ankylose nette et si la préhension reste bonne.

Au niveau du visage on note quelques bulles sur le nez, ainsi que sur les gencives - les dents sont normales.

Le reste de l'examen clinique est normal, on retrouve un signe de Chovsteck

Le bilan biologique courant est fait, n'apportant aucun élément particulier si ce n'est qu'il confirme la tétanie :

- Hémogramme :
  GR / 4 350 000
  L'hémoglobine : 82 %
  GB : 9400
  N : 64 %
  L : 35
  M : 1
- Vitesse de Sédimentation légèrement accélérée :
  1ère Heure : 16 mm
  2ème Heure : 36 mm
- Ionogramme sanguin :
  Sodium : 141 mEq/l
  Potassium : 4,2 mEq
  Chlore : 107 mEq
  Réserve alcaline : 19 mEq
  urée : 0,15 g/l
  Glycémie : 0,72 g/l

Bilan phosphocalcique :
  Calcium : 98 mg/l
  Phosphore : 34 mg/l
  Magnésium : 21 mg/l
  Phosphatases alcalines : 15,5 Unités King Amstrong -
  L'examen cytobactériologique des urines est normal.

On décide de faire le dosage des élastases et des inhibiteurs sériques avant d'entreprendre le traitement.

Elastases : 11,4 Unités

Inhibiteurs : 34 %

Chiffres nettement perturbés la normale étant :

5 Unités pour l'élastase
(55 % - 60 %) pour les inhibiteurs -

On entreprend le traitement avec une dose faible : 5 000 U le 1er jour et 10 000 U le 2ème jour.
20 000 U les deux jours suivants
40 000 U le 5ème jour
80 000 U le 6° et 7° jour.
Les perfusions de Zymofren sont parfaitement bien supportées -
Le 1er dosage de contrôle fait au bout de 5 jours de traitement soit 75 000 U est encourageant.
Les inhibiteurs sont remontés à 82 %.
Si, sur le plan biologique les résultats sont satisfaisants, sur le plan clinique on ne note aucune amélioration; de nouvelles bulles apparaissent chaque jour si bien qu'au 8° jour de traitement le Zymofren est arrêté pendant une dizaine de jours. On reprend alors le traitement, par voie générale ou en augmentant les doses 100 000 U par jour et, localement sur les lésions. Un second dosage de contrôle est pratiqué, les inhibiteurs sont à 64 %.
Le Zymofren a entraîné une amélioration biologique mais aucune amélioration clinique ; on décide l'arrêt du traitement -

L'enfant sort du Service avec une prescription de :
- soins locaux
- vitamine A - 2 gellules Avibon par jour.

° ° °

OBSERVATION N° 3

est celle d'un petit yougoslave de 5 ans : Milan PAL ...
Amené en France pour le traitement de son épidermolyse bulleuse.
Bien que l'histoire soit peu précise, il semble que dès les premiers jours de la vie, on ait noté la formation de bulles à la pression de la peau où lors de petits chocs.
On ne retrouve aucun autre cas dans la famille, sa sœur âgée de 7 ans est bien portante -
A son arrivée dans le Service du Professeur Ag. J. Vialatte en juin 1970 les lésions cutanées qu'il présente sont bien plus graves que chez les deux enfants précédents.
- La peau est mince, hypoplasique avec des cicatrices, des tâches de leucomélanodermie, les bulles sont nombreuses souvent rompues au niveau du visage.
- La peau est fine, on note une bulle éclatée sur chaque oreille, sur la langue une zone érodée hémorragique correspondant à une bulle éclatée.
- Les dents sont en mauvais état : petites, grisâtres et cariées.
La gorge est normale.
Le thorax et l'abdomen sont indemnes si ce n'est une cicatrice anormale déformant l'ombilic, le réduisant à une petite dépression.
C'est au niveau des membres supérieurs que les lésions prédominent par leur nombre et surtout par leur caractère mutilant :
- bras indemnes ; coudes, peau fine plissée avec ulcération du côté droit.
Avant bras et poignets : nombreuses bulles ; les unes volumineuses, les autres petites, certaines sont éclatées laissant des zones d'érosion rouges suintantes, d'autres sont déjà à l'état de croûtes : on note la présence de plaques de peau parcheminée.
Les mains sont très abîmées, les doigts sont atrophiques coniques, scléro-dermiques.
Les ongles sont rudimentaires, membraneux, certains sont absents.

La peau est mince, rose violacée et, surtout, si au niveau de la main droite les doigts sont encore libres et mobiles, au niveau de la main gauche il existe une syndactylie acquise entre les 3°, 4° et 5ème doigts avec déformation en crochet.

Au niveau des membres inférieurs, les cuisses présentent quelques cicatrices blanchâtres un peu indurées.
Au niveau des genoux la peau est fine frippée violacée.
Au niveau des pieds, la peau est blanchâtre atrophique, rétractée avec des squames en pelure d'oignons.
Les ongles, comme au niveau des mains, sont absents -
On note des ulcérations au niveau des malléoles ainsi qu'une syndact lie des 4° et 5° orteils gauches.
Le reste de l'examen clinique est normal si ce n'est un retard staturo-pondéral important -

- Taille : 1,05 m (My - 2)
- Poids : 14,600 Kg (My - 2)
- Périmètre crânien : 52 cm.

On ne trouve aucune atteinte viscérale ni muqueuse autre qu'au niveau de la bouche.
Le développement moteur est satisfaisant, pour l'appréciation de son développement psychique on se heurte à des problèmes de compréhension, Milan ne parlant pas français.
Ce tableau associant bulles traumatiques et spontanées, avec dystrophies et mutilations des extrémités, répond à la description de l'épidermolyse bulleuse congénitale dans sa forme dystrophique récessive.
Le bilan biologique n'apporte pas d'éléments importants.
Sauf le dosage de l'activité élastasique du sérum et de ses inhibiteurs.
L'élastase est très élevée à 13,3 U (limite supérieure admise étant : 5 U)
Les Inhibiteurs sont notablement abaissés: 38,6 % (la normale étant 55 % à 60 % par 0,1 ml de sérum).

On entreprend dès le 19 juin le traitement par le Zymofren, traitement progressif dans ses doses ; la dose de début étant de 5 000 U.

En surveillant :

- l'apparition de signes d'intolérance
- l'évolution de l'état cutané
- l'évolution de l'élastase et de ses inhibiteurs sériques par des dosages réguliers :

1er jour : 5000 U

2è jour : 5000 U

3è et 4è jour 20 000 U

Le résultat du 1er dosage de contrôle est encourageant après 50 000 unités de Zymofren

Elastases : 10 U d'où une diminution nette.

Inhibiteurs : 38,5 % pas de modification

et parallèlement à cette amélioration biologique, apparaît une amélioration clinique, alors qu'au début du traitement la pose du garrot s'accompagnait de la formation de bulles au niveau de la zone des strictions ; ces phénomènes disparaissent au bout de quelques jours de traitement.

De plus on ne constate pas l'apparition de nouvelles bulles, et les anciennes ont fait place à des croûtes.

5ème et 6ème jour : 40 000 U

7ème et 8ème jour : 80 000 U

Et, brutalement, alors que le dosage de contrôle était très satisfaisant :

- Elastases: 5 U
- Inhibiteurs : 51,5 %

survient une poussée bulleuse localisée au membre inférieur droit (genou, jambe, pied)

ce qui amène à poser la question suivante : si l'action du Zymofren est nette et constante sur la biologie, l'amélioration clinique semble moins nette.

Dans ce cas l'augmentation de l'activité élastasique du sérum est-elle le reflet de la maladie plutôt que la cause ?

Cependant il est remarquable que le Docteur Iselin ait pu pratiquer chez Milan une intervention plastique sur la main gauche sans qu'il y ait eu de problème de cicatrisation.

Après son séjour en chirurgie Milan revient dans le service où les perfusions de Zymofren sont reprises avec 80 000 U par jour. Au bout de 24 jours de traitement on fait un 3ème dosage de contrôle, les résultats sont stables :
Elastases : 6,5 U
Inhibiteurs : 50 % -

Milan sort du service à la fin du mois de juillet, sa main gauche est bien cicatrisée, son état cutané est satisfaisant avec une prescription comprenant :
- soins locaux
- vitamine A
- Zymofren, une perfusion intraveineuse hebdomadaire de 100 000 U -

L'évolution :

dans un premier temps est favorable : pas de poussée bulleuse, sauf une bulle qui est apparue le lendemain du jour où aurait du être posée la perfusion hebdomadaire ; celle-ci n'ayant pu avoir lieu en raison de difficultés d'abord veineuses.
Ensuite le traitement ne peut être suivi de façon régulière en raison de problème de médicament ; les parents de Milan ont eu des difficultés pour se procurer le Zymofren en Yougoslavie.
Problème de veine également ;le médecin qui suit l'enfant ayant de plus en plus de difficultés à piquer Milan:il a remarqué la survenue de bulles une dizaine de jours après l'arrêt du traitement.

2ème hospitalisation

son état général est moyen -
Les lésions prédominent aux mains et aux pieds -
Il n'y a pas de bulle en évolution mais la peau est de mauvaise qualité et surtout les mutilations des mains se sont aggravées :
- main droite : seule la 1ère commissure interdigitale est correcte.
Les 3 autres sont fermées jusqu'à l'articulation inter-phalangienne proximale.
- main gauche : la 1ère commissure jusqu'à l'articulation inter-phalangienne est fermée.
La 2ème commisure est fermée jusqu'à l'articulation inter-phalangienne proximale et les 3° et 4° commissures sont fermées jusqu'à l'articulation inter-phalangienne distale.

Au niveau des pieds,: la peau est fine, érythémato-squameuses avec des érosions infectées.
Le reste de l'examen ne montre pas de modification par rapport au bilan de la première hospitalisation -
Le bilan biologique est pratiqué et en particulier le dosage des élastases.
Les chiffres sont tout à fait anormaux en effet :
Elastases : 12 U
Inhibiteurs : 26 % sont effondrés.
On reprend le traitement du Zymofren en perfusion :
d'abord à 50 000 U
puis à 75 000 U
et enfin à 100 000 U

Le chirurgien consulté en raison de l'état grave de ses mains avait envisagé une nouvelle intervention plastique, qui malheureusement ne put avoir lieu :d'abord retardée en raison d'une soudaine poussée bulleuse au cou et aux membres inférieurs puis supprimée à la demande des parents qui ont préféré rentrer en Yougoslavie -

Avant sa sortie on n'a pu faire un nouveau dosage de contrôle du fait d'un problème technique.

L'enfant sort fin mars son état cutané est satisfaisant, avec une prescription : traitement local par éosine - vitamine A - Zymofren en perfusion à raison de 100 000 U 2 fois / semaine - 1 mois sur 2 -

°
° °

OBSERVATION N° 4

est celle d'un petit garçon de 2 ans et demi Patrick NOM ...
Son frère Christophe âgé de 5 ans est lui aussi atteint d'épidermolyse bulleuse congénitale, mais on ne retrouve pas d'autre cas dans la famille.
Dans ce cas le début se situe aussi dès la naissance, avec un décollement cutané de tout le pied et de la jambe droite. Patrick est hospitalisé dès sa naissance à l'Hôpital de Rennes où le diagnostic d'épidermolyse bulleuse congénitale est porté.
Lors d'une seconde hospitalisation à l'Hôpital de Rennes un traitement par le Zymofren a été entrepris : il a apporté une légère amélioration mais a dû être arrêté en raison de problèmes techniques, les veines étant indurées.
Depuis sa naissance les lésions sont permanentes, avec quelques brèves améliorations.

Patrick est hospitalisé dans le Service du Professeur Ag. J. Vialatte en janvier 1972.
L'examen clinique est sommaire en raison de la fragilité de l'enfant.
L'état cutané est très mauvais : on trouve des lésions disséminées sur tout le corps avec une prédominance aux régions exposées au contact ou aux traumatismes : mains, coudes, aisselles, genoux et creux poplités.

Les lésions que l'on rencontre sont toujours les mêmes :
- plaques érythémateuses qui semblent être la lésion initiale
- bulles d'extension progressive souvent hémorragiques.
- la bulle crève laissant place à une zone d'érosion suintante à fond érythémateux.
- puis dessication et croûtes, et enfin cicatrices atrophiques.

Le visage semble respecté de même le cuir chevelu si ce n'est quelques croûtes sur le nez et les joues.

L'ouverture de la bouche est limitée, ce mouvement semble faire mal à l'enfant -

Sur le cou quelques croûtes desquamantes.

Sur le tronc quelques lésions croûteuses, le nombril a disparu recouvert par une peau plissée.

Les membres supérieurs :

- face interne du bras droit :

On note une multitude de kystes miliaires dessinant une ligne sinueuse - quelques lésions croûteuses sur le coude gauche.

- les mains : la peau y est fine, luisante, plissée, rouge-violacée squameuse.

Les ongles sont absents.

Il n'y a pas encore de mutilations nettes ; à droite la mobilité des doigts est bonne ; à gauche la déflexion des 3,4 et 5ème doigts est un peu limitée, il y a un début de syndactylie.

A noter que l'enfant est très habile de ses mains, il ouvre les portières d'une voiture miniature.

- Les membres inférieurs :

C'est au niveau : des pieds,des genoux,en particulier du genou droit,des creux poplités, surtout gauche,que siègent les lésions.

Les cuisses, nombreuses séquelles de bulles, ce sont des tâches rose-violacées recouvertes d'une peau fine, brillante et plissée elles sont de taille variable de quelques millimètres à 1 ou 2 céntimètres.

Ces taches sont plus nombreuses au niveau des racines.

Sur la face interne on trouve des kystes miliaires (petites surélévations fermes, blanchâtres de la grosseur d'un grain de mil) sur les genoux la peau est fine, plissée, érythémato-squameuse.

Les pieds sont en bien mauvais état, ce petit garçon de 2 ans et demi ne marche pas.

C'est surtout le pied droit qui est très abîmé, raccourci de 4cm par rapport au pied gauche et déformé.

Le pouce est réduit à une fraction de la 1ère phalange, avec de syndactylies totales entre les 1è et 2è orteils, et partielles entre les orteils 2 et 3 et 4. Le 5ème orteil est libre.

Le pied gauche est moins abîmé, la peau y est fine, frippée, rouge-violacé .
De plus c'est un enfant hostile qui se met à crier dès qu'on l'approche, il semble très éprouvé affectivement.

Conclusion

Patrick semble bien présenter la forme dysplasique récessive de l'épidermolyse bulleuse congénitale.

Le bilan biologique est le suivant :

- Hémogramme :
  GR = 3 350 000
  Hémoglobine = 9,40 g/ml
  GB = 14 000
  N = 49
  E = 1
  L = 44
  M = 6
- Ionogramme sanguin :
  sodium : 132 mEq/l
  potassium : 4 mEq/l
  chlore : 100 mEq/l
  réserve alcaline : 17 mEq/l
  protides : 19 mEq/l
  urée : 0,30 g/l
  glycémie : 1,15 g/l

L'examen cytobactériologique des urines montre la présence d'un proteus mirabilis.
Le dosage de l'activité élastasique du sérum et des inhibiteurs montre des chiffres très perturbés :
Elastases : 22 U
Inhibiteurs : 47 %
Résultats qui nous amènent à entreprendre le traitement par le Zymofren ; traitement que nous n'avons pas poursuivi pour deux raisons :

- la première, alors que chez les enfants traités précédemment, rapidement nous avions remarqué une amélioration (c'est-à-dire l'absence de nouvelles bulles) chez Patrick, de nouvelles bulles apparaissent chaque jour, et les bulles apparues s'agrandissent à tel point qu'il y a un décollement cutané total au niveau de la main et du poignet gauche.
- l'autre raison est technique, ses veines sont durcies très difficiles à piquer

Devant cet échec nous nous contentons de lui donner des vitamines A et D ainsi qu'un traitement local, à base de :

éosine - mytosil - et de pommade Elase qui donne de très bons résultats sur le plan de la propreté des lésions, de même nous ponctionnons les bulles pour enrayer leur extension.

Patrick sort du Service au mois de mars avec une prescription de vitamine A et des soins locaux.

<u>2ème hospitalisation</u>

Patrick comme son frère Christophe est réhospitalisé au mois de novembre 1972 pour bilan clinique et biologique.

- sur le plan clinique, l'état cutané n'est pas brillant : présence de bulles sur toute la surface du corps -

<u>Le visage</u> : quelques croûtes fines sur les lèvres et sur le nez.

<u>Le cou</u> : quelques bulles sur le côté gauche

<u>Le thorax</u> : la partie supérieure du dos est libre, quelques plaques rouges desquamantes sur les lombes, une grosse bulle sur l'abdomen.

<u>Les aisselles</u> : une érosion à droite, une grosse bulle à gauche.

<u>Membres supérieurs</u> : une bulle sur les coudes droit et gauche syndactylies au niveau des doigts de la main gauche - L'extension des doigts de la main droite est limitée.

<u>Membres inférieurs</u> : grosse bulle hémorragique sur le genou droit et sur la jambe droite

Bulle claire sur le genou gauche et sur la jambe gauche -
Bulle claire sur la cheville droite -
Les mutilations au niveau des pieds ne semblent pas s'être aggravées -

Le dosage de l'activité élastasique du sang
- Elastases 4 Unités
- Inhibiteurs = 60 % par 0;1 ml de sérum
Chiffres normaux -

Devant l'accentuation des lésions notamment au niveau des mains où les mutilations se sont aggravées, et malgré l'échec du premier essai, on décide de reprendre le traitement par le Zymofren. Patrick après ce bilan sort du service avec une prescription de 3 perfusions de 50 000 U de Zymofren par voie sous-cutanée profonde par semaine pendant 3 mois jusqu'au prochain bilan.

o
o o

OBSERVATION N° 5

est celle d'un petit garçon de 5 ans Christophe NOM ... frère du précédent.
Début, dès la naissance : il est hospitalisé à l'Hôpital de Rennes où le diagnostic d'épidermolyse bulleuse est posé.
Son petit frère Patrick âgé de 2 ans et demi est atteint lui aussi, mais on ne retrouve pas d'autres cas dans la famille.
Chez lui les lésions sont permanentes, le moindre frottement provoque des bulles ou des érosions, les améliorations sont rares les parents ont plutôt observé des aggravations notamment au moment des rhumes.
Christophe mène une vie de petit garçon normal, il va régulièrement à l'école.
Trois problèmes importants sont associés chez cet enfant :
- Un problème fonctionnel,ses mains sont très abîmées -
- Un problème digestif, une dysphagie qui a débuté vers 2 ans et demi.
- Un problème oculaire

Christophe est hospitalisé dans le service du Professeur Ag. J. Vialatte en janvier 1972.
Son état cutané est médiocre, les lésions sont diffuses sur tout le corps.
Seul le visage est épargné, il n'a jamais eu de bulle sur la face mais la peau y est sèche, érythémateuse.
Christophe ne peut tirer la langue.
Le cou : quelques croûtes, l'érythème y est plus net, en plaques.
Le tronc : le dos semble plus atteint -
La peau y est sèche, fine, plissée, avec des plaques érythémateuses et des kystes miliaires.
Le ventre : même aspect de la peau ; l'ombilic est estompé par une cicatrice -
Les régions lombaires : plaques érythémateuses sur la région

lombaire droite ainsi qu'au niveau des crètes iliaques.

Dans la région sacrée on observe une grosse bulle recouverte d'une peau lâche -

Les membres supérieurs : sont très atteints - grosse bulle dans l'aisselle droite et volumineuse érosion dans l'aisselle gauche.

Erosions et croûtes sur les coudes.

Les mains sont très mutilées, la peau est fine, brillante, tendue, érythémato-squameuse, avec syndactylies au niveau des 2è, 3è 4è et 5èmes doigts des deux mains, seul le pouce est libre. Les mouvements des doigts sont très limités, il n'y a plus d'ongles.

Par contre les membres inférieurs sont peu atteints, quelques kystes miliaires face interne de la cuisse droite - sur les genoux la peau est lisse, plissée, érythémateuse avec plaies croûteuses.

Les pieds : ne présentent pas de déformations ni de syndactylies la peau est fine érythémateuse, les ongles sont absents.

Il y a une bulle sur le dos du pied gauche, et au niveau de la malléole externe gauche la peau est très rouge.

On retrouve un signe de Nikolsky très positif -

Ses yeux sont gonflés chaque matin et Christophe a du mal à les ouvrir.

Nous ne retrouvons pas de bulle lors de l'examen, ni sur la face interne des paupières ni sur la cornée.

Est-ce un simple problème associé ou le début de complications plus sérieuses qui peuvent entraîner une baisse de l'acuité visuelle voire même une cécité; même petit problème une surveillance sérieuse s'impose.

Christophe pose un autre problème important, une dysphagie.

Elle a débuté vers l'âge de 2 ans et demi et semble consécutive à une poussée aiguë de desquamation au décours de laquelle il a rejeté lors d'un effort de vomissements sa muqueuse oesophagienne comme un manchon muqueux.

Sa mère a l'aide de ciseaux a sectionné la base d'implantation dans la bouche de son fils, c'est après cet accident que s'est installée progressivement sa dysphagie pour les aliments solides, depuis Christophe ne prend plus que des aliments semi-liquides.

Un examen radiologique a été fait à l'Hôpital de Rennes qui n'a rien montré d'anormal.

Un bilan de cette dysphagie a été fait pendant son hospitalisation aux Enfants-Malades.

- d'abord un transit oeso-gastro-duodénal qui a montré :
  - une sténose du 1/3 moyen de l'oesophage, moniliforme centrée de 1 cm de long , avec rétro-dilatation modérée, et antipéristaltisme.

    les passages au niveau du cardia se font normalement -
  - petite poche à air gastrique avec peut-être malposition du cardia en raison de l'ouverture de l'angle de Hiss -
- puis une oesophagoscopie, le tube est arrêté à 23 cm de l'arcade dentaire supérieure par une sténose qu'il ne peut pas franchir. Au niveau de la sténose la muqueuse est ulcérée, très hémorragique semblant se détacher sur place en lambeaux blanchâtres.

A la suite de ce bilan, Christophe est présenté au Professeur Pellerin qui propose :

- de ne rien tenter tant que la sténose satisfait aux exigences nutritionnelles -
- de donner des corticoïdes sous pansement gastrique afin de diminuer le processus fibreux.

Et si la sténose devient trop importante on pourra envisager une gastrostomie voire même un transplant colique.

Le bilan biologique d'entrée est le suivant :

- Hémogramme :
  GR = 4. 280 000
  Hémoglobine = 10,10 g
  Hématocrite : 32 %
  GB : 14 200
  N : 66
  L : 29
  M : 5
- Ionogramme sanguin :
  Sodium = 141 mEq/l
  Potassium = 4,4 mEq/l
  Chlore = 105 mEq/l
  Réserve alcaline : 22 mEq/l
  Protides : 17,5 mEq/l
  Urée : 0,40 g/l
- Crasse sanguine : ne montre aucune anomalie.
  Temps de Howell : M = 2'15
  T = 2'30
  Temps de Céphaline Kaolin = M = 71 "
  T = 65 "
  Temps de Quick : M = 15 "
  T = 15 "
  Temps de Thrombine : M = 26 "
  T = 25 "
  Fibrinémie = 3,9 g/l
  Plaquettes = 360 000 /mm^3

- On demande un examen radiologique des mains et des poignets qui montre : un aspect normal de la trame de l'os.
  - un âge osseux de 3 ans 3 mois pour 5 ans d'âge.
  - ainsi qu'une ostéolyse de la 3ème phalange des doigts.

- Le taux élevé des élastases :
  élastases : 17,5 U
  Inhibiteurs : 53 %
  nous amènent à entreprendre le traitement anti-enzyme par le Zymofren.

Traitement entrepris le 25 janvier avec 10 000 U de Zymofren avec progression rapide des doses.

En voici le schéma :

25 janvier : 10 000 U

26 janvier : 50 000 U

27 et 28 janvier : 100 000 U

Amélioration clinique : les bulles qui apparaissent sont moins nombreuses et plus petites -

De plus le dosage de contrôle est lui aussi encourageant :

Elastases : 13,5 U

Inhibiteurs : 54 %

29 janvier au 4 février : 120 000 U

Arrêt du 5 au 7 février :

8 février : 120 000 U

9 février : arrêt

Les bulles n'apparaissent plus -

10 février : 120 000 U

11 février : arrêt

12 février : 120 000 U

13 février : arrêt

à partir du 14 les doses sont passées à 250 000 U ; les perfusions ont lieu un jour sur deux -

24 février : deuxième contrôle biologique.

Elastases: 8 U

Inhibiteurs : 68 %(augmentés)

Le Zymofren est à 300 000 U

Le 25 février : arrêt

Le 26 février : 350 000

interruption du 27 au 29 février

1er et 2 mars 200 000, on donne du Cortancyl en plus ; 25 mg sur les conseils du Professeur Pellerin pour tenter de ralentir le processus fibreux au niveau de la sténose de l'oesophage (traitement que nous avons dû arrêter du 3 au 14 mars en raison d'une varicelle).

A partir du 7 mars on espace les perfusions de Zymofren, une perfusion par semaine de 400 000 U -

Christophe sort du service le 18 mars, les perfusions de Zymofren ont été efficaces chez lui, son état cutané est très satisfaisant il n'y a pas eu de nouvelles bulles depuis le début du traitement.

Bien sûr trois problèmes sont préoccupants chez lui :

- la sténose oesophagienne
- les mutilations graves de ses mains
- ses yeux

Problèmes qu'il faudra suivre -

Il sort avec la prescription suivante :

2 perfusions de Zymofren / semaine : 400 000 Unités pendant 15 jours puis 500 000 Unités.

Cortancyl 20 mg avec diminution progressive.

<u>2ème hospitalisation</u>

Christophe revient dans le service en novembre 1972 pour bilan :

- Clinique - biologique - radiologique de sa maladie.

Durant la période du mois de mars au mois de novembre Christophe a reçu :

- 5 perfusions de 400 000 U de Zymofren
- 7 " " " 500 000 U " " "

La dysphagie persiste, sa maman doit toujours passer ses aliments au mixer.

Sur le plan cutané, l'amélioration est nette, bien sûr quelques bulles sont apparues, mais elles surviennent moins facilement tout se passe comme si la peau était devenue plus résistante, il n'y a pas de bulle en évolution, seulement quelques croûtes surtout au niveau des membres inférieurs -

Sur le visage on voit une fine desquamation au niveau du nez et des oreilles et péri-buccale.

Le cou : peau brillante un peu rouge et quelques croûtes.

Le tronc : une bulle ombilicale et quelques croûtes sur les lombes.

Les aisselles : une érosion
La peau des coudes est fine, plissée et rouge.
L'état de ses mains ne s'est pas aggravé, la peau est fine, plissée, sèche, érythémateuse, squameuse, les syndactylies ne sont pas accentuées ; les mouvements des doigts sont toujours aussi limités.
Placards érythémato-squameux sur les fesses -
Croûtes sur les fesses.
Croûtes sur la cuisse droite.
Placards rouges et squameux avec croûtes au niveau des genoux
Pieds : peau brillante et desquamante, pas d'ongle.
Pas de syndactylie en évolution, il y a une bulle volumineuse sur la malléole droite.

Le reste de l'examen est normal : l'état général est assez satisfaisant.
Bilan biologique de contrôle :
Elastases : 8 Unités
Inhibiteurs : 64 % : on peut considérer ces chiffres comme à la limite de la normale.

On fait un radiocinéma pour contrôler l'état de son oesophage
- la sténose reste identique : 2 cm de long, moniliforme de 2mm de large
- les parois sont irrégulières avec ulcérations.
- Il y a une rétro-dilatation modérée.
- Absence de reflux.
- Estomac et duodénum normaux.

Devant le résultat que l'on peut considérer comme encourageant on décide de continuer le traitement par le Zymofren,
50 000 U : deux fois par semaine en perfusion sous-cutanée profonde et de revoir Christophe dans trois mois pour un nouveau contrôle.

OBSERVATION N° 6

est celle d'une petite fille de 2 ans 10 mois Marie-Hélène MAC ...
On ne retrouve aucun antécédent dermatologique dans la famille
ses deux sœurs : Dominique : 4 ans et demi et Chantal : 2 ans sont bien portantes.
Là encore le début se situe dès la naissance:
- bulles aux deux pieds
- atrophie du pied gauche qui est déformé en piolet, plante du pied bombante.
- énanthème bulleux de la langue et des gencives.

Les jours suivants on assiste à une extension des bulles sur tout le corps et en particulier aux mains.
Le médecin de la maternité envisage le diagnostic d'épidermolyse bulleuse et dirige la petite Marie-Hélène sur l'Hôpital de Rennes dans le Service du Professeur Guelfi où on fait :
- deux biopsies
- un bilan génétique.

Les biopsies montrent :
- au niveau de la zone de jonction : membrane basale normale, derme sans altération évidente.
- au niveau de la bulle : membrane basale décollée, altérée et disloquée formant le toit de la bulle.
- fibres conjonctives du derme altérées, certaines étant phagocytées par des macrophages.

Elle sort de l'Hôpital de Rennes avec le traitement suivant :
- soins locaux
- Avibon
- Bepanthène
- Stérogyl   - L'évolution est marquée par :

L'altération progressive et la chute des ongles.
L'accentuation progressive de l'ankylose et des syndactylies des doigts.
Un ralentissement du développement staturo-pondéral, par contre le développement psychomoteur est assez satisfaisant.

Sur le plan neuro-psychique c'est une petite fille qui a un comportement normal, elle parle bien, s'intéresse à ce qui l'entoure.

Sur le plan moteur les progrès sont moins nets, si elle se tient rapidement assise, à 16 mois, elle ne se tient pas encore debout.

A son hospitalisation dans le Service du Professeur Ag. J. Vialatte en décembre 1972 on remarque :

- un retard important du développement staturo-pondéral :

Taille = 85 cm (My - 2σ)

Poids = 10,10 Kg (My - 2σ)

Par contre son état neuro-psychique est satisfaisant, c'est une mignonne petite fille qui s'intéresse beaucoup à tout ce qui l'entoure, pose des questions, parle bien.

Sur le plan moteur, elle marche avec appui, handicapée par la malformation de son pied gauche.

Sur le plan cutané, on note des bulles volumineuses sur tout le corps, seul le visage est indemne -

- bulles en formation
- bulles formées, souvent volumineuses et sérohématiques
- bulles crevées laissant place à des érosions rouges suintantes.
- croûtes.

Ces lésions siègent surtout au niveau :

- du cou
- de l'abdomen
- des lombes
- des aisselles
- des coudes et des poignets
- des genoux
- des chevilles
- des pieds

Les extrémités sont très abîmées :

- <u>les mains</u> : ongles absents - Main droite : syndactylies partielles des 2è, 3è, 4è et 5èmes doigts et totales des 2è et 3èmes doigts, seul le pouce est libre.

Pour la main gauche, syndactylies partielles des 3è, 4è et 5è doigts, totales des 4è, et 5èmes doigts.
Le pouce et l'index sont libres.

De plus la mobilité des doigts est très limitée.

Les pieds : les ongles sont absents -
le pied droit : syndactylies entre le 3° et 4° orteils
le pied gauche : petit et totalement déformé, le 1er et 5èmes orteils sont absents, les 3 autres sont soudés.

Les muqueuses sont atteintes, la langue est dépapillée avec des petites bulles sur les bords : petites bulles sérohématiques face interne des joues et sur le voile du palais.
Marie-Hélène ne peut pas tirer la langue.

Tout comme Christophe (5° observation) Marie-Hélène présente une dysphagie qui s'est installée progressivement, la gêne fonctionnelle qu'elle entraîne est encore modérée.
Le transit oeso-gastro-duodénal pratiqué a montré :

- une sténose oesophagienne cervico-thoracique, plus marquée sur le bord droit de l'oesophage, sans dilatation sus-jacente ni gêne au transit du liquide.

  Bas oesophage, estomac, duodénum sont normaux.

Le bilan biologique d'entrée est normal -

- Hémogramme :
  GR : 4.130 000
  Hémoglobine : 11,8 g/100 ml
  GB : 8800
  N : 62
  E : 2
  L : 34
  M : 2

L'analyse du liquide de ponction de bulles a montré la présence de pyocyanique et d'entérocoques.

Avant d'entreprendre le traitement par le Zymofren, on fait un dosage de l'activité élastasique du sérum :
Elastases : 7 U - Inhibiteurs : 47 %
Ces chiffres sont paranormaux, ce qui nous laisse envisager un mauvais résultat du traitement.

On entreprend le traitement par le Zymofren en perfusion intra-veineuse le 2 janvier : 10 000 Unités.
Puis on augmente rapidement les doses :

3 janvier	: 30 000 Unités
4 janvier	: 50 000 Unités
5 janvier	: 70 000 Unités
6 et 7 janvier	: 100 000 Unités

A ce moment le traitement est bien supporté, il n'y a aucun signe d'allergie, mais de nouvelles bulles apparaissent au niveau du coude droit, du cou et des poignets -
Après quatre jours d'interruption, on reprend les perfusions par voie sous-cutanée :
100 000 Unités le premier jour
puis 150 000 U et 200 000 Unités les jours suivants.

Au bout de 12 jours de traitement le 1er contrôle biologique est le suivant :
Elastases : 15 U
Inhibiteurs : 58 %

Alors que dans les observations précédentes le Zymofren avait provoqué dans certains cas une amélioration clinique nette et surtout dans tous les cas une normalisation biologique chez Marie-Hélène les bulles ont continué à se produire et sur le plan biologique si les inhibiteurs sont près de la normale, les élastases ont augmenté considérablement de 7 U à à 15 U.
Quelle est la raison de cette augmentation ?

Nous ne pouvons faire qu'une seule remarque, alors que dans les cas précédents avant traitement les élastases étaient nettement augmentées (15 U, 11,4 U, 13,4 U, 22 U, 17,5 U).
Chez Marie-Hélène elles étaient à la limite supérieure de la normale (7 U), constatation qui nous avait fait penser à un mauvais résultat du traitement.

Marie-Hélène sort du service avec une prescription de Zymofren, en perfusions sous-cutanées de 200 000 U,3 fois par semaine.
Et doit revenir dans le service pour bilan dans 3 mois -

TABLEAU RECAPITULATIF ET ANALYTIQUE DES 6 OBSERVATIONS

	1re observation	2e observation	3e observation	4e observation	5e observation	6e observation
Début	1ers jours	1ers jours	1ers jours	naissance	naissance	naissance
Evolution	chronique	chronique	chronique	chronique	chronique	chronique
Cas familial	0	0	0	frère ⟷	frère	0
Age au moment de l'hospitalisation et sexe	M. 3ans 1/2	F. 5ans 1/2	M. 5 ans	M. 2ans 1/2	M. 5 ans	F. 3 ans
Siège des bulles	zones frottement	zones frottement	zones frottement	tout	le	corps
Atteinte du visage	légère	rare	légère	légère	jamais	jamais
Cicatrices	+	+	+	+	+	+
Kystes épidermiques	+	+	+	+	+	+
Atteinte muqueuse	buccale	buccale	buccale	buccale	buccale + oculaire	buccale
Oesophage					sténose	sténose
Dents			petites cariées			
Ongles	absents	absents	absents	absents	absents	absents
Extrémités	doigts effilés violacés	début d'atteinte	mains très abîmées	mains très abîmées	mains très abîmées	mains très abîmées
Etat staturo-pondéral	P : my T : My + 1 σ	P : My T : My + 2 σ	P : - 2 σ T : - 2 σ	P : - 2 σ T :non faite	P : - 2 σ T : - 1,5 σ	P : - 2 σ T : - 2 σ
Etat neuro-psychique	normal	normal	normal	enfant hostile	normal	normal
Diagnostic de la forme	E.B.C.d.réc.	E.B.C.d.réc.	E.B.C.d.réc.	F.B.C.d.réc.	E.B.C.d.réc	E.B.C.d.réc.
Elastase avant traitement	E.15,0 U. I.36 %	E.11, 4 U. I.34 %	E.13, 4 U. I. 38,6 %	E.22 U. I.47 %	E.17, 5 U. I. 53 %	E. 7 U. I 47 %
Effet du traitement sur : clinique biologique	 favorable favorable	 nul favorable	 favorable favorable	 nul non contrôlé	 favorable favorable	 nul nul

ETIOPATHOGENIE

"En dehors du facteur génétique la pathogénie reste inconnue" Degos (43).

Nous allons passer en revue les différents facteurs proposés pour expliquer la tendance de la peau à se décoller et à former des bulles soit spontanément soit sous l'action de traumatismes.

1/ Le facteur génétique :
Mais à quel niveau et de quelle manière agit-il ?

2/ Le facteur traumatique :
Les traumatismes sont responsables de la formation des bulles :
- dans la forme simple,
- dans la forme dystrophique dominante
- dans la forme dystrophique récessive, force est de constater que si les bulles apparaissent spontanément les zones particulièrement atteintes sont celles qui sont le plus exposées aux traumatismes.

De quelle manière intervient le traumatisme pour former la bulle ? A ce propos : les travaux de Léoni (95) sur la formation des bulles sont intéressants à étudier ; il faut préciser, cependant qu'il a fait cette étude sur deux sujets atteints d'épidermolyse simple.
Cet auteur est arrivé au schéma suivant :
- traumatisme
- tâche érythémateuse prurigineuse
- et bulle au bout d'un délai variable.

Ainsi le traumatisme provoque une inflammation localisée,

cette inflammation induit une augmentation de la perméabilité des capillaires du derme superficiel (il n'y a pas de vaisseaux dans l'épiderme) d'où un oedème du derme papillaire - oedème qui traverse la membrane basale et entraîne la formation de la bulle.

Ainsi, le traumatisme accentuerait une fragilité cutanée préexistante et provoquerait une inflammation localisée, ces deux phénomènes étant à l'origine de la bulle.
Il reste à établir pourquoi chez ces sujets un simple traumatisme parvient à provoquer une telle inflammation ; il faut alors invoquer un terrain angioneurotique particulier.
Cette hypothèse a été proposée par Flliot (53), Stuhmer et Tommasi (141).

3/ <u>Facteur endocrinien</u>

La forme simple, la forme dystrophique dominante moins fréquemment, présentent une amélioration, voire même une guérison pour la forme simple, au moment de la puberté ou d'une grossesse.
Ces observations ont amené certains auteurs à invoquer l'intervention de facteurs hormonaux dans le déclenchement.
Ainsi, Degos (43) a observé deux formes dystrophiques dominantes chez des femmes hyperfolliculiniques qui présentaient des bulles uniquement dans les 8 ou 10 jours avant leurs règles.

- Jausion (80) a observé une forme bulleuse récessive chez une femme avec paroxysmes menstruels, et a obtenu une amélioration par l'administration de vitamines E ou d'oestrogènes.

Owrandi (113) a observé une insuffisance antéhypophysaire chez une jeune fille noire atteinte d'épidermolyse bulleuse.
- d'autres troubles endocriniens ont été rapportés.
Leoni (95) cite les observations de Pasini : troubles thyroïdiens, Guy : troubles thymiques, Longo : troubles

surrénaliens.

4/ Facteur local "externe"

L'hyperidrose palmo-plantaire, qui est fréquente, nous l'avons vu en étudiant la clinique, a été invoquée par plusieurs auteurs.

Heyman (75), Grunfeld (64), Bizzovero pensent que l'hyperidrose provoquant une macération des téguments, pourrait,de ce fait,entraîner une diminution de la cohésion des couches cutanées.

Pour Duperrat (49) il ne s'agit que d'un épiphénomène et non d'un facteur étiologique. C'est également l'opinion de Sonneck (133) qui a fait pratiquer une sympatectomie lombaire chez un sujet présentant une épidermolyse avec hyperidrose palmo-plantaire ; l'hyperidrose a disparu et les bulles ont persisté.

5/ Facteur toxique

La présence dans le sang de certaines substances libérées par un foie pathologique qui agiraient comme substances toxiques ou photo-sensibilisatrices avec,pour conséquence,la formation de bulles, Léoni (95).

6/ Facteur viral

Crosti (42) et coll. au cours de travaux récents ont découvert dans le sang du malade et dans le liquide des bulles un aspect viral, sans avoir pu définir son pouvoir pathogène.

Mezard (105) rapporte l'observation d'un enfant atteint d'épidermolyse bulleuse congénitale chez lequel on a retrouvé le virus vaccinal.

7/ Facteur local

à l'échelle biochimique, deux théories sont en présence.

- La première, plus ancienne lie le trouble de l'adhérence dermo-épidermique à un trouble des fibres élastiques du

derme superficiel.

- La seconde, plus récente rattache la maladie à un trouble métabolique de la membrane basale.

A/ Trouble métabolique de la membrane basale

La membrane basale joue un rôle à la fois dans l'adhérence dermo-épidermique et dans les échanges d'eau et de divers éléments entre le derme et l'épiderme.

Pour certains auteurs, Dorn (46), Uwe Frithof (144), Tiong HOO Tio (139), Ritzenfield (123), Klunker (86) il y aurait un trouble des mucopoly-saccharides de la jonction dermo-épidermique en relation avec un déséquilibre du système acide hyaluronique - hyaluronidase - héparine.

Troubles métaboliques qui expliquent à la fois ;

- Le décollement dermo-épidermique.
- Les dysplasies secondaires à des troubles du métabolisme cellulaire.

En 1952 Langhorf (90) constata un raccourcissement du temps de coagulation lors de l'observation d'une famille atteinte d'épidermolyse bulleuse, or, héparine et hyaluronidase sont antagonistes. Il fit des injections intra-dermiques de hyaluronidase à ces malades qui présentèrent de fortes poussées bulleuses. Se basant sur ces constatations il proposa le traitement par l'héparine.

D'autres auteurs retrouvèrent un raccourcissement du temps de coagulation, Dorn (46), Uwe Frithof (144), Tiong Hoo Tio (139) qui entreprit le traitement avec un inhibiteur de la hyaluronidase, traitement qui se montra inefficace.

Ces troubles de l'hémostase ne sont pas retrouvés par tous les auteurs, en particulier Schnyder (128) qui fit des injections intra-dermiques de Hyaluronidase à des malades sans provoquer de bulles, de même Finzi.

Pour Metzner (103) les troubles de l'hémostase sont variables tantôt hyper tantôt hypo tantôt absents.

Bien que les différentes tentatives de traitement par l'héparine ne se soient guère montrées efficaces cette théirie qui

envisage une anomalie du système acide-hyaluronique-hyaluronidase-héparine mérite cependant d'être précisée.

B TROUBLE DES FIBRES ELASTIQUES DU DERME SUPERFICIEL

Il a été mis en cause depuis longtemps.

Pour certains auteurs, Cathala (28), Lamb (89), Halpert (72) il s'agit d'une absence congénitale des fibres élastiques du derme superficiel. Fait peu probable puisque nous l'avons vu au chapître Histologie les fibres élastiques sont présentes mais plus ou moins altérées dans le derme des malades atteints d'épidermolyse bulleuse. Pour d'autres auteurs, il s'agit d'une dégénérescence progressive des fibres élastiques, Cox (40), Schaffer (127), henderson (73), Park -

1/ Quels sont les arguments en faveur de l'intervention du tissu élastique dans la formation des bulles.

- Le premier

Les altérations des fibres élastiques voire même leur disparition à l'examen histologique des biopsies de bulles ou de peau saine. Altérations qui n'ont été décrites que dans la forme dystrophique récessive. Dans la forme simple et dans la forme dystrophique dominante le derme est normal. Argument qui ne s'oppose pas au rôle du tissu élastique dans la formation des bulles mais qui rejoint plutôt la théorie de Lowe (98), selon laquelle il n'y a pas une maladie épidermolyse bulleuse mais trois maladies :

- L'épidermolyse bulleuse simple , maladie de l'épiderme.
- l'épidermolyse bulleuse dystrophique dominante, maladie de la membrane basale.
- l'épidermolyse bulleuse dystrophique récessive, maladie du derme superficiel.

- Le second

L'existence de cicatrices atrophiques. Dans ce cas encore

les cicatrices sont absentes dans la forme simple, présentes mais peu nombreuses dans la forme dystrophique dominante alors qu'elles sont l'apanage de la forme dystrophique récessive.

- Le troisième

Les variations de la morphologie et de la répartition du tissu élastique.

Dans le rappel histologique nous avons vu que :

- A la naissance et chez le jeune enfant le tissu élastique est incomplètement développé.
- Le tissu élastique est peu développé au niveau de la paume des mains et de la plante des pieds.

Or les lésions dans l'épidermolyse bulleuse congénitale débutent souvent au niveau des pieds et des mains, et ce, très tôt, à la naissance ou dans les premières années.

Ce point mérite d'être souligné.

2/ L'atteinte des fibres élastiques est-elle primitive ou secondaire.

Primitive, le tissu élastique mal formé, fragilisé, se rompt au moindre traumatisme provoquant ainsi le développement de la bulle, phénomène purement mécanique.

Secondaire : à l'augmentation de l'activité élastasique du sérum.

Augmentation que nous avons constatée chez les 6 petits malades du service.

L'élastase attaquant les fibres élastiques du derme les fragilise, permettant leur rupture au moindre traumatisme. Il est évident que l'étude de 6 cas ne permet pas de bâtir une théorie sur la formation des bulles dans l'épidermolyse bulleuse congénitale, elle permet simplement de poser un problème qui semble intéressant, et qui mérite d'être approfondi.

o ° o

INTERET DU DOSAGE DES ELASTASES ET DES INHIBITEURS SERIQUES

I HISTORIQUE

En 1878 Walchi montre que des extraits pancréatiques peuvent digérer des fibres élastiques.

C'est en 1949 que Balo et Banga (7) isolent la fraction en zymatique capable de lyser ces fibres élastiques de la paroi aortique : ils l'appellent enzyme élastolytique ou élastase -

II DEFINITION

L'élastase est une enzyme secrétée chez les mammifères par le pancréas.

Son substrat spécifique est une scléro-protéine, l'élastine. L'élastine est un constituant important des tissus conjonctifs en particulier au niveau des artères, des poumons et de la peau. Depuis sa découverte de nombreux travaux ont été faits pour :

- déterminer sa constitution
- mettre au point des méthodes de dosage
- tenter de rattacher à ses variations des états pathologiques.

III LOCALISATION DE L'ELASTASE

L'Elastase a été découverte dans le pancréas de bœuf .

Une activité élastique a été mise en évidence chez des champignons et certaines bactéries.

- Chez l'homme, la présence d'élastase a été retrouvée à plusieurs niveaux :
  - dans le pancréas,
  - dans le sérum
  - des travaux récents ont permis de mettre en évidence une

activité élastasique au niveau des plaquettes et des polynucléaires neutrophiles, et de la paroi aortique.

1/ Dans le pancréas

C'est dans le pancréas de bœuf que l'élastase a été découverte puis isolée.
Son origine exacte, endocrine ou exocrine est discutée. La majorité des auteurs pense que la production d'élastase est une fonction pancréatique exocrine.
L'enzyme est en fait secrétée sous la forme de pro-élastase et activée en élastase par la trypsine ou l'entérokinase.
On pense que sa biosynthèse est régularisée par les cellules insulaires et se fait dans les acini du pancréas exocrine au niveau des grains de zymogène.

2/ Dans le sérum humain

On admet aujourd'hui l'existence d'une activité élastasique dans le sang, existence qui a été contestée pendant longtemps.
Mais à côté de son activité élastasique le sérum a une activité inhibitrice.
Pour la clarté de l'exposé nous préciserons ces éléments après l'étude de la constitution biochimique et de l'action de l'élastase.

IV CONSTITUTION ET MODE D'ACTION DE L'ELASTASE

Avant de commencer cette étude nous allons faire un bref rappel de la constitution de la fibre élastique -
La fibre élastique comporte un axe central inclus dans une gaine périphérique de structure différente.
L'axe central est constitué par du collagène, le collagène étant lui-même formé par des chaînons polypeptidiques liés entre eux.
La gaine externe, comporte des chainons polypeptidiques unis par des mucopolysaccharides soufrés, fortement polymérisés; qui jouent le rôle de cément -

B/ L'élastase n'attaque pas tous les éléments constituants de la fibre élastique.

In vitro elle dissout l'élastine sans libérer d'acides aminés, elle se borne donc à transformer l'élastine insoluble en élastine soluble.

C/ L'élastase pancréatique ne correspond pas en fait à une seule enzyme, les travaux de Hall (69), de Banga et Balo (7), et Loewen (97) ont permis d'identifier dans l'élastase un pool de plusieurs enzymes différentes dont chacune a pour substrat électif un des constituants de la fibre élastique.

Ainsi Banga (8) distingue 4 fractions.

1/ L'élastase proprement dite :
Représente 60 à 70 % du complexe.
Elle attaque spécifiquement l'élastine.

2/ L'élastomucoprotéinase ou EMP ase :
Représente 10 à 15 % du complexe enzymatique total.
Elle attaque spécifiquement la gaine mucopolysaccharidique des fibres élastiques.

3/ La collagénomucoprotéinase ou CMP ase :
Représente 10 à 15 % du complexe.
Libère un mucoïde du tissu conjonctif.

4/ Et une composante sans action sur le tissu conjonctif.

- Hall distingue 3 fractions. (69)

1/ Fraction E :
Activité mucolytique et lipolytique, ayant un rôle activateur sur la fraction suivante.

2/ Fraction E^2
C'est l'élastase vraie.

3/ Fraction E'^2
Très voisine de la fraction E^2 par sa migration électrophorétique sans activité élastolytique.

Loewen (97) retient 3 fractions :

1/ L'élastolipoprotéinase :
ayant une action clarifiante sur le sérum hyperlipémique et une action lipolytique tissulaire.

2/ L'élastomucase :
d'action mucolytique et très faiblement élastolytique

3/ L'élastoprotéinase :
à action protéolytique et surtout élastolytique

En conclusion de ces classifications il ressort que la fraction E^2 de Hall, l'élastoprotéinase de Loewen représentent la même enzyme : l'élastase de Banga -

V/ LES INHIBITEURS DE L'ACTIVITE ELASTASIQUE

Trois catégories d'inhibiteurs élastasiques ont été décrits :
- inhibiteurs chimiques
- inhibiteurs tissulaires
- inhibiteurs sériques

1/ Inhibiteurs chimiques
le diisopropylfluoro-phosphate inhibe notamment et totalement l'élastoprotéinase.
L'EDTA possède un action alternativement inhibitrice et activatrice.

2/ Inhibiteurs tissulaires
Ils sont encore mal définis -
Deux sont connus ayant une activité inhibitrice sur l'élastoprotéinase.
L'un de faible poids moléculaire dialysable, l'autre de poids moléculaire élevé.

3/ Inhibiteurs sériques : nous allons les étudier dans le chapître suivant -

V bis/ ACTIVITE ELASTASIQUE DU SERUM
INHIBITEURS ELASTASIQUES SERIQUES

Le sérum humain contient certaines enzymes du complexe élastasique et les inhibiteurs correspondants.
Ce sont :
- l'élastoprotéinase
- l'élastomucase qui intervient comme activateur de l'élastoprotéinase.

A chaque fraction du complexe élastasique correspond un ou plusieurs inhibiteurs sériques :
les mieux connus sont ceux de l'élastoprotéinase, au nombre de 2 ils ont été identifiés par des techniques immunophorétiques :
- alpha 1 glycoprotéine ou oromucoïde responsable environ de 33 % du pouvoir d'inhibition du sérum.
- alpha 2 macroglobuline.

VI/ METHODES DE DOSAGE :

A/ de l'activité élastasique

- depuis la découverte de l'élastase de nombreuses méthodes de dosage ont été successivement proposées.

1/ Les premières méthodes sont basées sur la mesure de l'élastine non digérée.
Cette mesure se faisait par gravimétrie, par colorimétrie de la réaction du biuret ou par éclaircissement d'agar imprégné d'élastine.
Méthodes spécifiques, mais longues, peu sensibles nécessitant une grande quantité de prélèvement.

2/ Méthodes colorimétriques :
- On utilise pour cela des élastines marquées par des colorants tels que :
  * rouge congo
  * orcéine

  * azoique de benzidine
  * bleu geigy

- On fait agir sur une quantité connue d'élastine marquée une quantité connue du liquide à analyser - on mesure ensuite la densité optique de la solution, et en comparant le résultat obtenu avec une échelle établie on détermine l'activité élastasique du liquide analysé.

Une réserve contre cette technique le site et le mécanisme de liaison colorant - élastine ne sont pas connu, on peut penser que l'existence d'un groupe chromophore étranger à la protéine peut modifier le mode d'attaque de l'élastase.

De plus, des auteurs dont, Georkas et Coll. (59) Sanga et Coll. (8) ont montré que certains colorants pouvaient être libérés de l'élastine de façon non spécifique, sous l'action de différentes substances :

- ovalbumine
- sérumalbumine
- gélatine
- sérum chauffé

Ces colorants instables sont :

- le rouge congo
- l'orcéine.

Pour remédier à ces différents problèmes, on s'oriente actuellement vers des techniques de dosage spectrofluorimétrique.

B/ Principe du dosage de l'activité élastasique

Le liquide à examiner :

- sérum
- suc pancréatique
- liquide de kyste

réagit à 37°, sous agitation constante pendant une heure sur un poids déterminé d'élastine colorée, dont la granulométrie a été précisée par un tamisage, puis mise en suspension dans un

tampon. Au bout d'une heure on mesure dans le filtrat la quantité de colorant libérée par élastolyse. Puis on reporte la valeur lue, sur une courbe d'étalonnage.

C/ Principe du dosage de l'activité inhibitrice

Les inhibiteurs peuvent être déterminés par une des méthodes étudiées ci-dessus.

On oppose à une quantité fixe d'élastase, plusieurs dilutions du sérum à doser. Dans ces conditions on s'aperçoit que l'élastolyse est plus faible dans les tubes contenant le liquide analysé que dans le tube témoin contenant la même quantité d'élastase et d'élastine marquée.

VII / TECHNIQUE DU DOSAGE

Nous allons tracer un bref schéma de la technique de dosage mise au point par le Professeur Fabiani (54), chef du laboratoire de Biochimie de l'Hôtel Dieu , où sont faits les dosages d'élastases et d'inhibiteurs du service.

1/ Prélèvement

- pour le sang,

on prélève 5 à 6 cc de sang sans anti-coagulant. Après centrifugation on utilise le sérum

Si on recherche une activité élastasique il est préférable de faire le dosage rapidement, si on recherche une activité inhibitrice on a un délai de 48 H.

2/ Les réactifs utilisés

Ils sont au nombre de 4.

- Le 1er appelé R_1 c'est l'élastine colorée au bleu geigy
- Le 2ème appelé R_2 c'est l'élastase
- Le 3ème appelé R_3 c'est le Tampon Tris de Gomori
- Le 4ème appelé R_4 c'est une solution d'acide formique.

3/ Dosage d'une activité élastasique

On introduit dans un tube à essai :

liquide à examiner 1 ml

le tampon Tris 7 ml

Elastine colorée 20 mg

On place le tube dans un bécher reposant sur un agitateur magnétique. Dans le tube on introduit un barreau aimanté on place l'ensemble dans une étuve à 37° pendant une heure.

Puis on ajoute 2 ml d'acide formique à 10 % et on filtre.

On lit la coloration du filtrat obtenu au spectrophotomètre à 620 mm.

On reporte la valeur obtenue sur la courbe d'étalonnage

Ainsi de la densité optique lue on déduit sur la courbe l'activité élastasique du liquide examiné.

4/ Dosage des inhibiteurs sériques

Dans 4 tubes numérotés de 1 à 4 on introduit :

- Tampon Tris

7,7 ml	T 1
6,7 ml	T 2
7,2 ml	T 3
7,45 ml	T 4

- de l'élastase

  15 unités dans chaque tube

- de l'élastine colorée

  20 mg dans chaque tube

- le sérum à étudier

0 ml	T 1
1 ml	T 2
0,5 ml	T 3
0;25 ml	T 4

Puis on introduit un barreau aimanté dans chaque tube qui est placé sur un agitateur magnétique.

Les 4 agitateurs sont introduits dans une étuve à 37° pendant 1 heure. On ajoute alors dans chacun des tubes 2 ml du réactif R 4
Puis on filtre,
et on lit la densité optique de chaque filtrat à 620 mm.
Les densités optiques de chacun des 4 tubes lues, il suffit de faire une simple règle de trois pour obtenir le pourcentage d'inhibition du sérum étudié.

VIII / VALEURS NORMALES

- de l'activité élastasique
- de l'activité inhibitrice

du sérum humain.

1/ Les unités

On exprime l'activité élastasique :

- soit en unités élastasiques, une unité étant la quantité d'enzyme capable de digérer 1 mg d'élastine dans des conditions déterminées de temps, de température, de ph et de force ionique.
- soit en mcg d'élastase par unité de prise d'essai.
- on exprime les inhibiteurs sériques en pourcentage d'inhibition d'une quantité connue de sérum.

2/ La valeur normale

- de l'activité élastasique,

Fabiani et Coll. (54) faisant une étude sur 200 sujets admettent comme valeur maxima de l'activité élastasique du sérum 5 U. Rinderknecht et Coll. après l'étude de 30 sujets normaux trouvent une activité élastasique moyenne de 2 mcg/ml.

- des inhibiteurs sériques

Fabiani et Coll. proposent pour 0;1 ml de sérum un pourcentage d'inhibition de 55 à 60 %.

Brun et Coll. ainsi que Marchand par une technique différente et pour 1 ml de sérum donnent une limite supérieure du pouvoir inhibiteur de 40 %.

IX / ELASTASE ET INHIBITEURS DANS LA PATHOLOGIE

Depuis la découverte de l'élastase et la mise au point de techniques précises de dosage de nombreux travaux ont été faits pour tenter de rattacher les variations de l'élastase et des inhibiteurs sériques à des manifestations pathologiques. Les manifestations pathologiques dans lesquelles interviennent des variations sont schématiquement :
- pancréatiques
- cardio-vasculaires
- dermatologiques.

1/ Troubles pancréatiques

Le lieu de la biosynthèse étant le pancréas de nombreux auteurs se sont intéressés au devenir de l'élastase et des inhibiteurs au cours des pancréatites.
- Georkas et Coll. (59) ont montré expérimentalement chez le chien une diminution de la proélastase dans la pancréatite aiguë
- de plus, l'élastase est capable d'induire une pancréatite aiguë hémorragique d'où l'hypothèse que dans la pancréatite aiguë l'élastase est responsable des lésions observées : hémorragie, thrombose et élastolyse.
- Des travaux effectués par le Professeur Fabiani (54) et le Professeur Léger ont montré chez l'homme au cours des pancréatites :

(1) une diminution de l'élastase
(2) par contre les inhibiteurs sériques sont toujours augmentés les auteurs proposant les valeurs suivantes pour 0,1 ml de sérum :

80 à 100 % pour les pancréatites aiguës
65 à 75 % pour les pancréatites subaiguës
55 à 65 % pour les pancréatites chroniques

2/ Troubles cardio-vasculaires

En particulier l'athéromatose

Banga et Balo (7) ont montré que plus les lésions athéromateuses étaient étendues moins on trouvait d'élastase pancréatique.

Loewen en étudiant les variations de la teneur pancréatique en élasto-protéinase et en élasto-mucase, en fonction de l'âge et du sexe, a trouvé un effondrement des élastases proportionnel à l'atteinte athéromateuse aortique ou coronarienne.

Cet auteur a étudié chez le lapin l'effet de l'élastoprotéinase sur l'athéromatose expérimentale.

L'élastoprotéinase purifiée est sans effet. Mais il obtient des résultats favorables en associant élastoprotéinase et élastomucase.

Perrault et Coll. obtiennent dans 2/3 des cas une action favorable de l'extrait pancréatique dans les maladies athéromateuses.

Pour Pretolani (117) le système élastine-élastase joue un rôle important dans le processus athéroscléreux, conférant à la paroi artérielle sa sensibilité aux troubles humoraux et métaboliques généraux. Cet auteur a observé une activité élastasique au niveau de la paroi aortique de l'homme.

A l'heure actuelle si les relations entre l'athéromatose humaine et les enzymes du complexe élastasique sont certaines, elles ne sont pas encore parfaitement expliquées.

3/ En dermatologie

Les différentes altérations du tissu conjonctif cutané seraient en relation avec des perturbations du complexe élastasique cutané.

La maladie d'Elhers-Danlos :
maladie du tissu élastique cutané qui se caractérise cliniquement par l'association d'une hyperlaxité articulaire d'une hyperelasticité cutanée et d'une fragilité cutanée, présente un profond déficit et même l'absence des inhibiteurs sériques.

Nous allons étudier maintenant en nous basant sur les 6 observations du service les variations de l'activité élastasique, et celles des inhibiteurs sériques dans l'épidermolyse bulleuse congénitale dystrophique récessive.

X / ELASTASES ET INHIBITEURS SERIQUES DANS L'EPIDERMOLYSE BULLEUSE CONGENITALE. ET VARIATIONS AU COURS D'UN TRAITEMENT PAR UN INHIBITEUR D'ENZYMES LE ZYMOFREN ETUDE SUR 6 CAS DU SERVICE

Tableau n° 1 - Taux initiaux

	1° Obs.	2° Obs.	3° Obs.	4° Obs.	5° Obs.	6° Obs.
Age	3ans1/2	5 ans1/2	5 ans	2ans1/2	5 ans	3 ans
Début	1°jour	1° jour	1° jour	Nais.	Nais.	Nais.
Forme	E.B.D.R.	E.B.D.R.	E.B.D.R.	E.B.D.R.	E.B.D.R.	E.B.D.R.
Elastases	15,0 U	11,4 U	13,4 U	22 U	17,5 U	7 U
Inhibiteurs	36 %	34 %	38,6 %	47 %	53 %	47 %

Le Professeur Fabiani considère comme valeurs normales jusqu'à 5 U pour l'activité élastasique.
de 55 à 60 % par 0,1 ml de sérum pour les inhibiteurs

Tableau n° 2

Unité d'activité élastasique

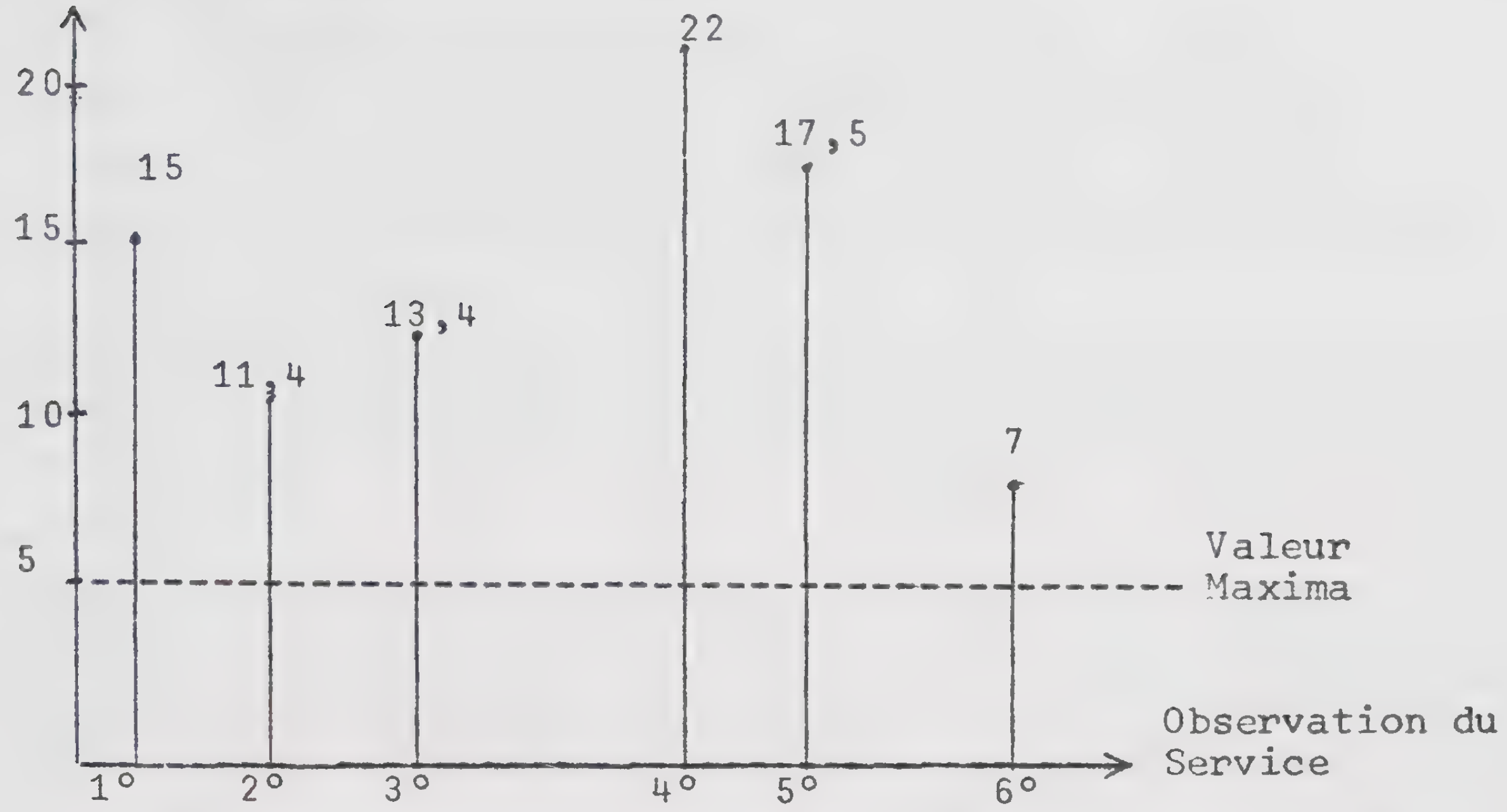

Ce tableau montre que dans 5 cas sur 6 les chiffres sont nettement augmentés. Quant au 6° cas 7 Unités constituent cependant une augmentation que l'on peut considérer comme significative.

Tableau n° 3

Inhibiteurs sériques

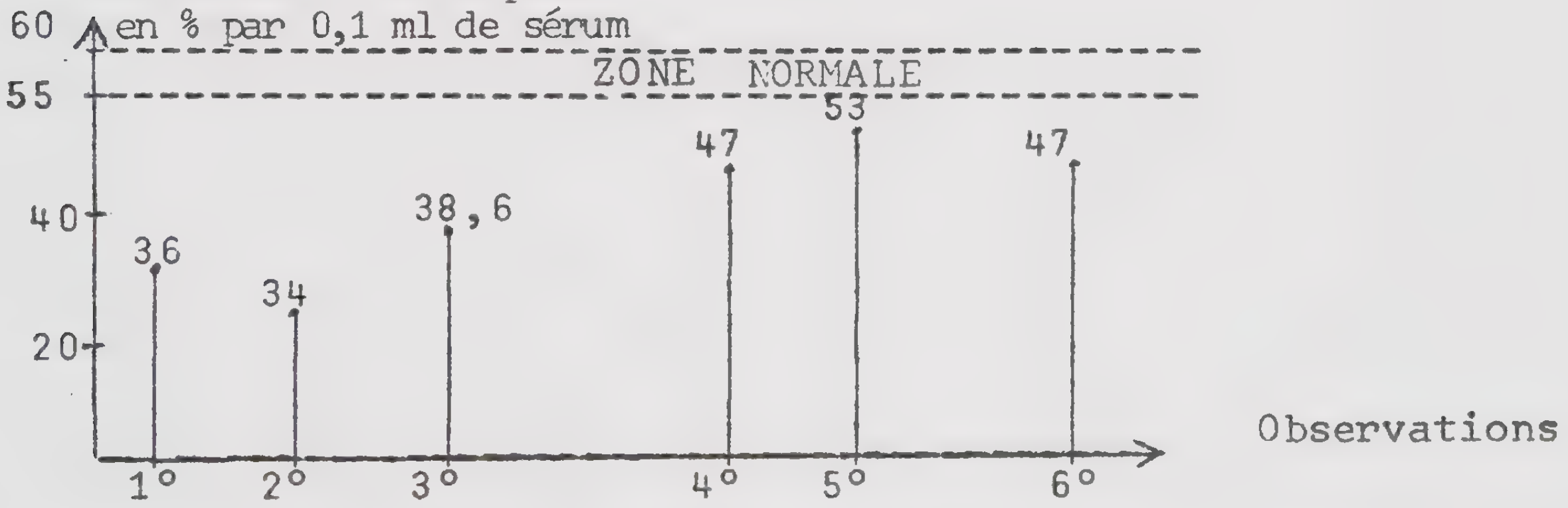

Là encore les résultats sont significatifs dans 5 cas sur 6
Le sixième est plus délicat à interprêter.

Conclusions

Dans chacune des 6 observations du service d'épidermolyse bulleuse congénitale dans sa forme dystrophique récessive (il faut le signaler) nous avons trouvé des chiffres perturbés. Bien sûr 6 cas cela fait peu pour tirer des conclusions, et pour proposer ce dosage dans les cas où le diagnostic différentiel est délicat.
Cependant nous pensons que cet examen est intéressant et qu'il mérite d'être développé et précisé par d'autres observations, d'autant plus qu'il est facile à pratiquer.

Nous allons étudier maintenant à l'aide de courbes l'évolution des élastases et des inhibiteurs au cours du traitement par un antienzyme le Zymofren.

1re Courbe   Lionel Bar

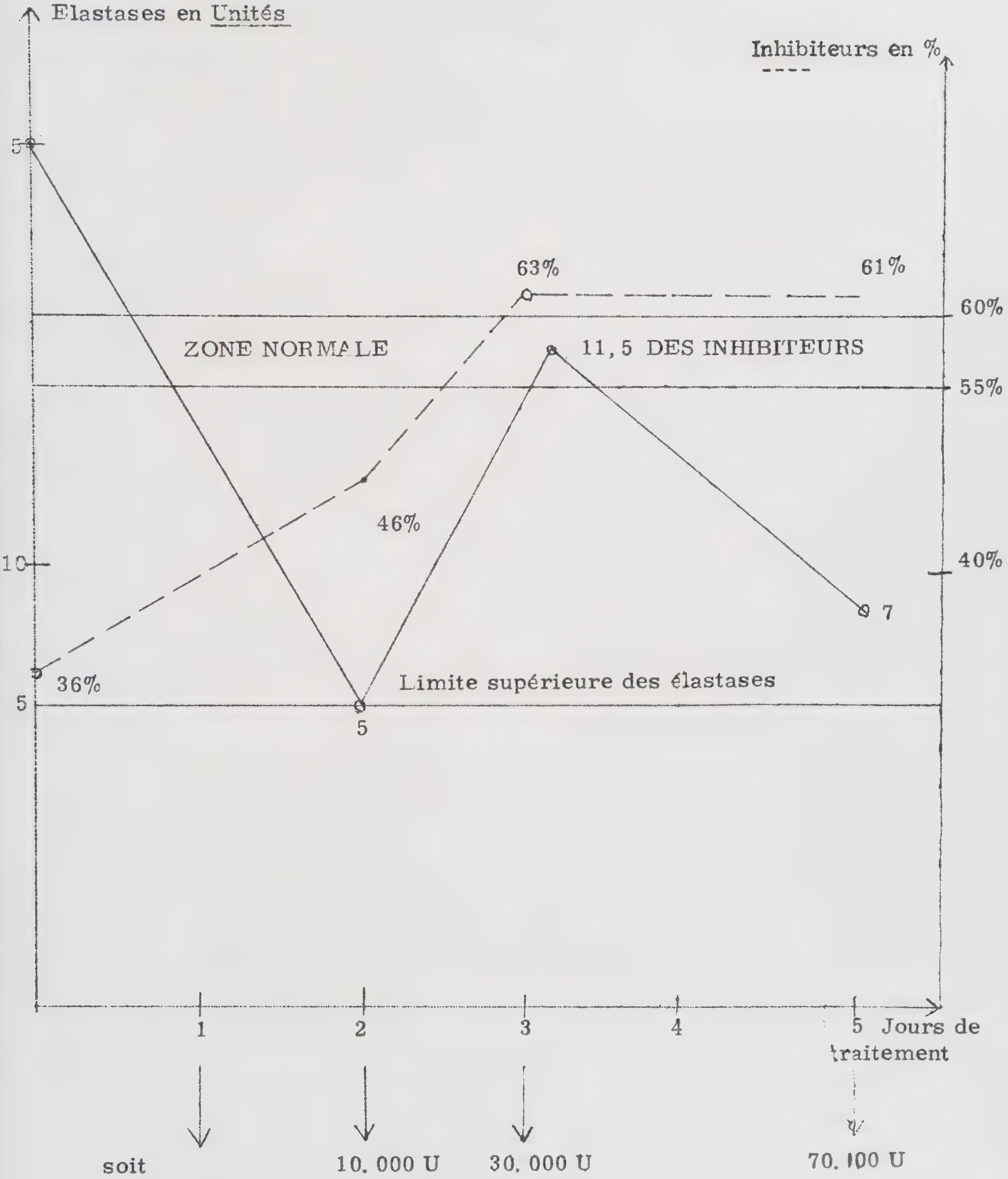

Commentaire

Le traitement entraîne rapidement une chute des élastases et une remontée des inhibiteurs, tous deux à des valeurs paranormales.

- Puis remontée des élastases
- et dans un troisième temps l'élastase et les inhibiteurs s'équilibrent à des valeurs proches de la normale.

2e Courbe : Sylvie L.

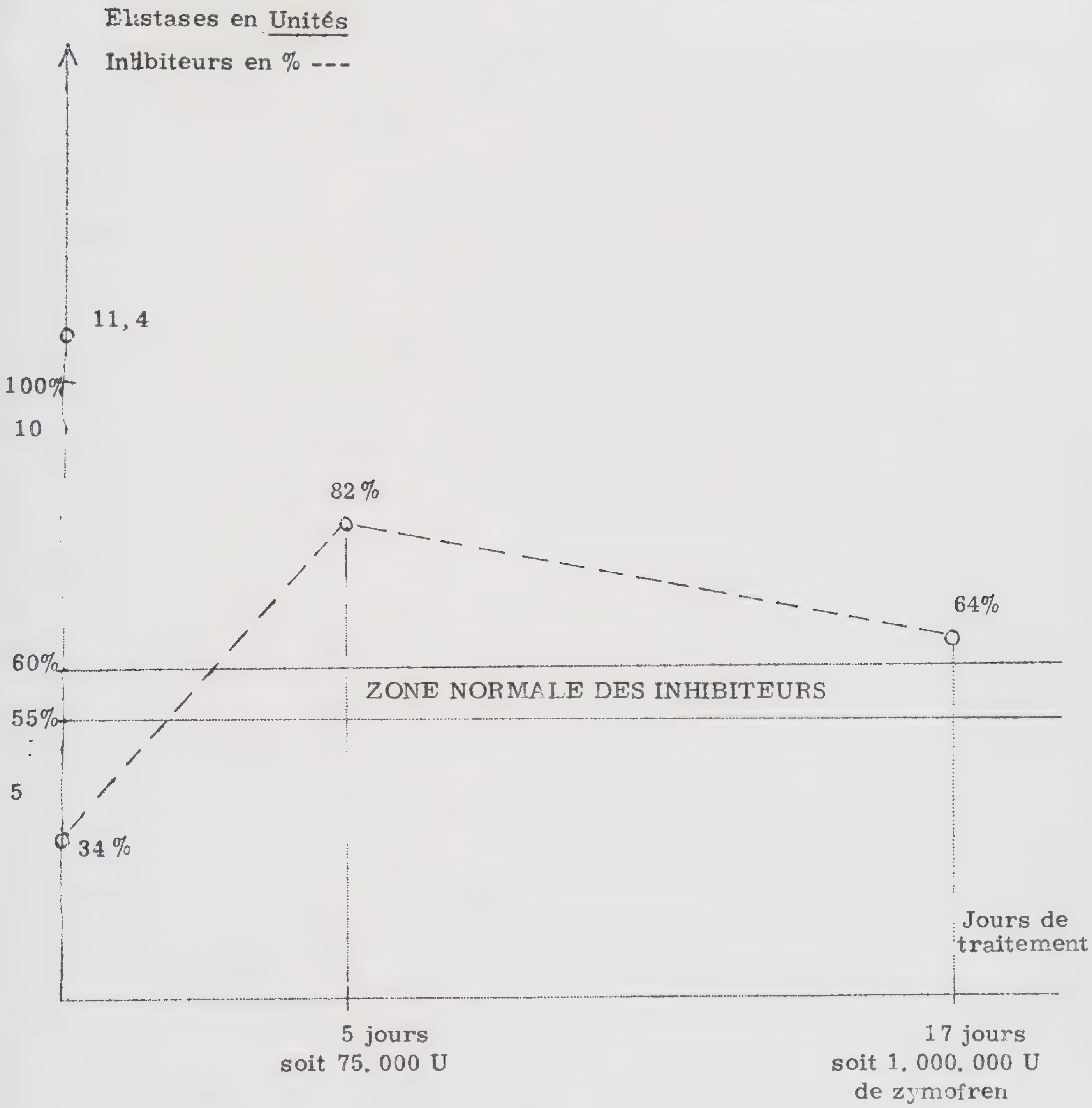

Commentaires

Nous avons suivi l'effet du traitement uniquement par le dosage des inhibiteurs.
Après une ascension importante en début de traitement (82%), au bout du 5ème jour de traitement les inhibiteurs sont à un taux paranormal.

3e Courbe : Milan P.

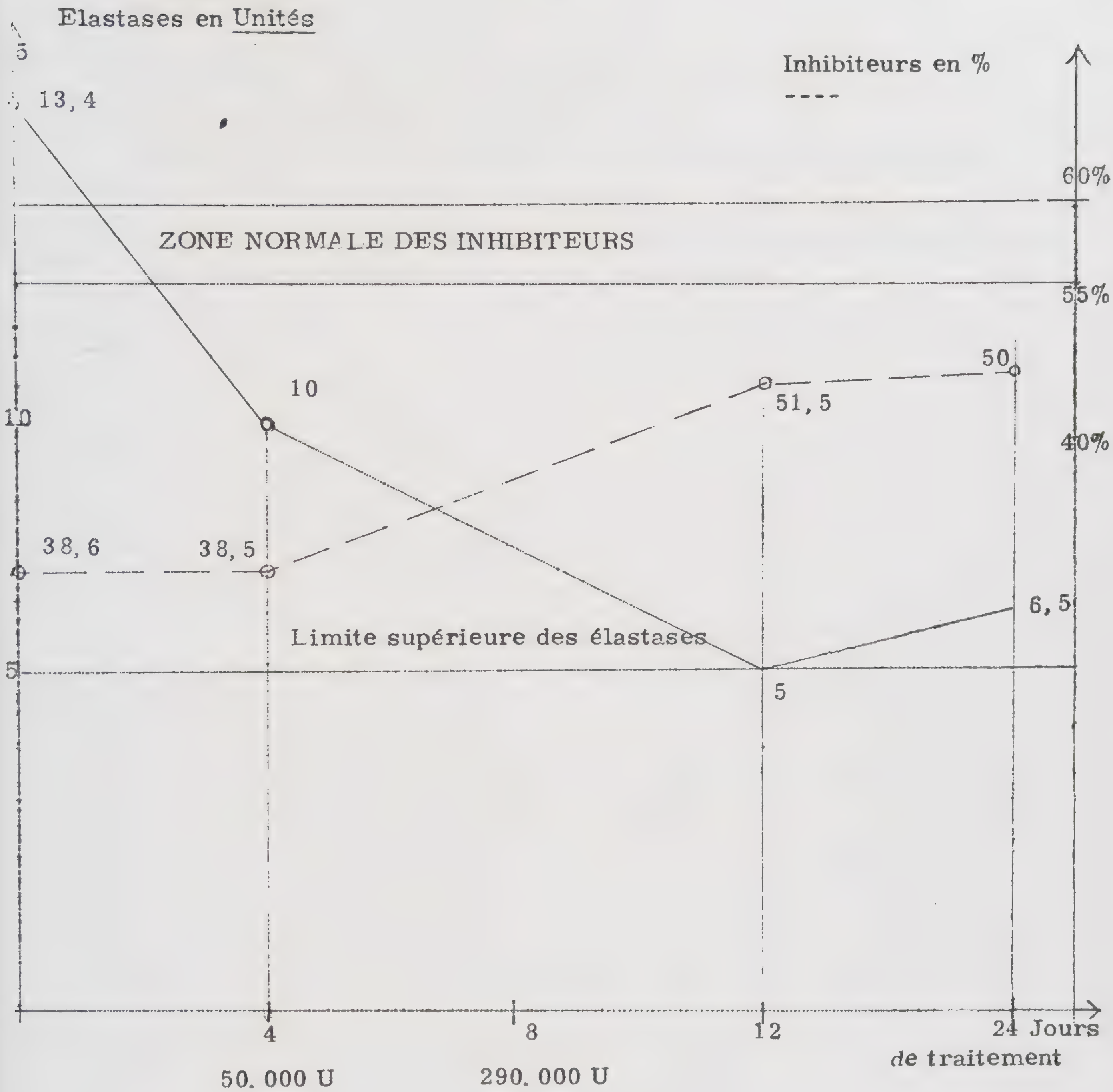

Commentaires

Au bout de 4 jours de traitement baisse des élastases de 3 U les inhibiteurs sont inchangés.
Au bout de 12 jours les élastases sont à la limite de la normale tout comme les inhibiteurs.
Après 24 jours de traitement : élastases et inhibiteurs sont et se maintiennent à des taux paranormaux.

4e Courbe : Patrick N.

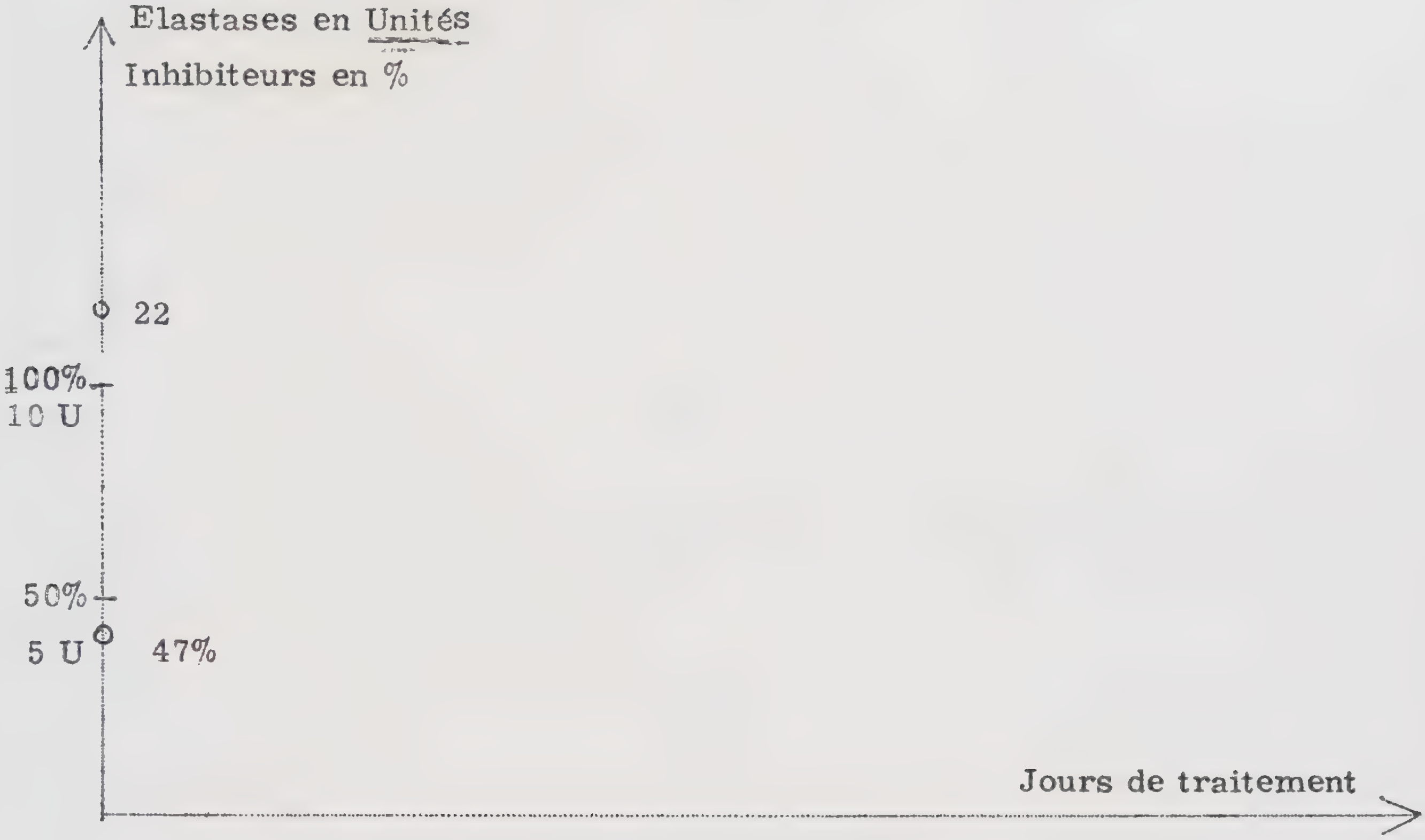

Pour des raisons techniques nous avons du interrompre le traitement au bout de 7 jours.

5e Courbe : Christophe N.

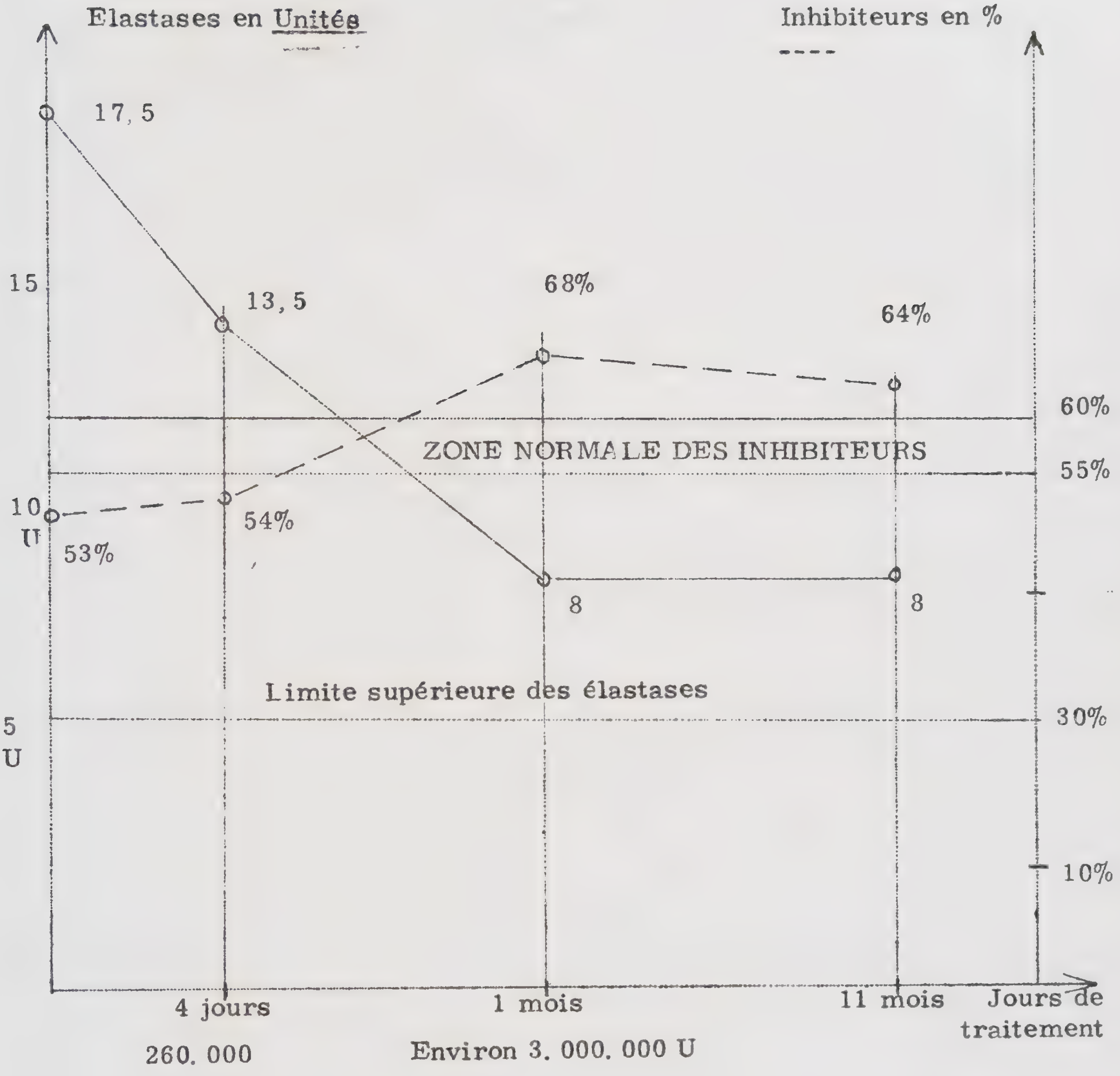

COMMENTAIRES :

Cette courbe est intéressante car nous suivons l'évolution biologique sur une période de 11 mois.
Elle montre une rapide normalisation des taux au bout d'un mois de traitement.
Normalisation qui a persisté pendant le traitement d'entretien. (2 perfusions de 500 000 U de Zymofren par semaine).

<u>6e Courbe :</u> Marie-Hélène Mac

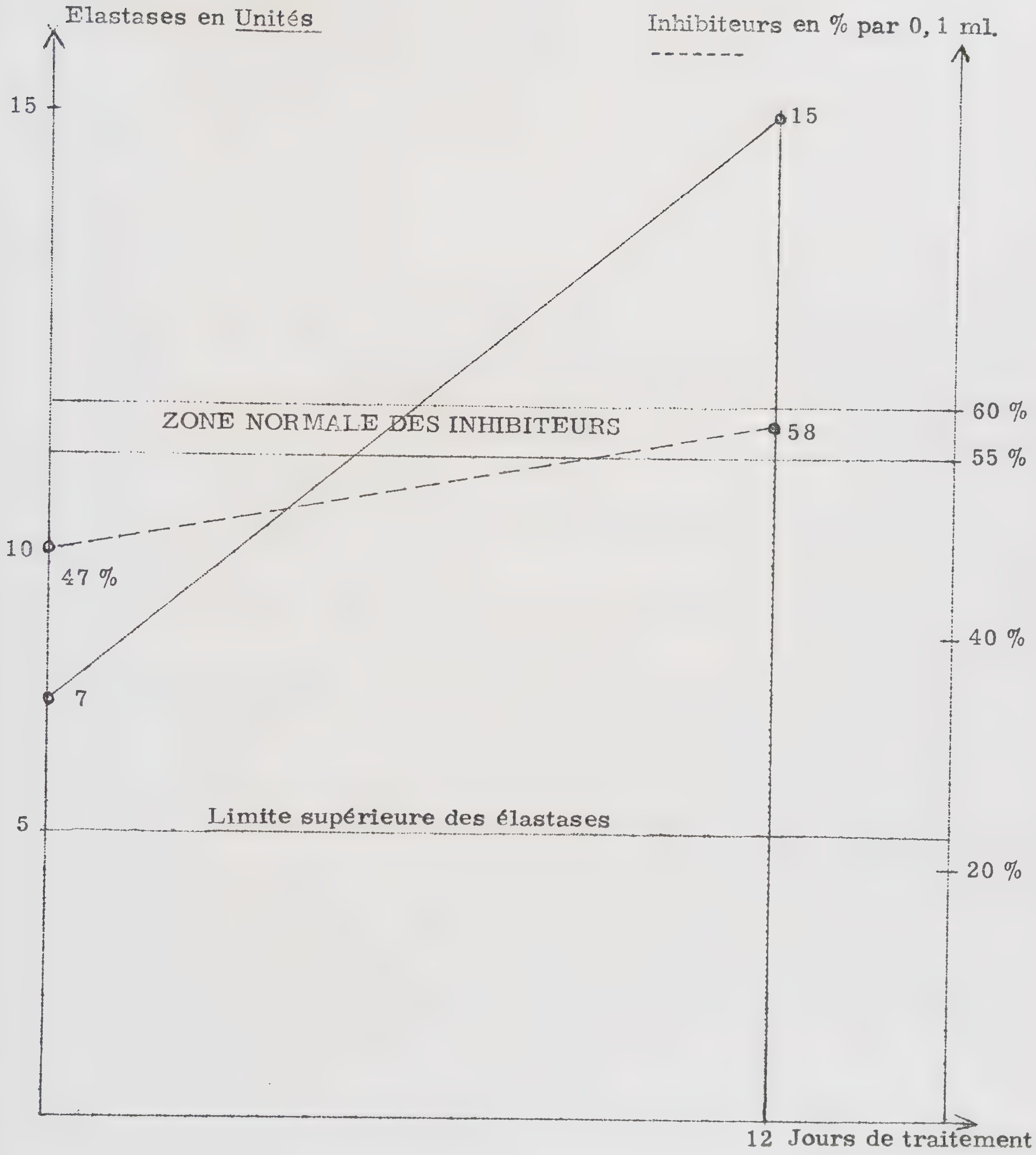

Commentaires

Seul cas sur 6 où les élastases sont à un taux paranormal avant traitement. Les inhibiteurs étant abaissés. Et après 12 jours de traitement on assiste pour la première fois à une augmentation nette des élastases qui passent de 7 à 15 Unités. Alors que les inhibiteurs sériques atteignent un taux normal.

Conclusion

Nous avons étudié dans 6 cas d'épidermolyse bulleuse dystrophique récessive, les taux des élastases et des inhibiteurs sériques avant traitement et leurs variations pendant le traitement par un inhibiteur d'enzymes.

Avant traitement

- dans 5 cas sur 6 les taux sont perturbés de façon significative
- dans le 6ème cas l'interprétation est plus délicate.

Après traitement

Nous enregistrons dans les 5 premiers cas (mis à part le cas n° 4, où le traitement n'a pu être poursuivi pour des raisons techniques) une quasi-normalisation voire même une normalisation des taux d'élastases et des inhibiteurs. Et dans le sixième cas contrairement aux résultats jusque là obtenus, nous avons noté une nette augmentation des élastases, les inhibiteurs atteignant un taux normal.
Résultat que pour le moment nous ne pouvons que constater, un nombre restreint de cas ne nous permettant ni explication ni hypothèse.

ESSAI THERAPEUTIQUE
PAR
UN INACTIVATEUR DE PROTEASES

Avant d'étudier :

- la technique utilisée dans le service pour le traitement par le Zymofren, ainsi que les résultats obtenus, nous ferons un rappel de différents produits utilisés, et nous nous intéresserons à deux aspects particuliers :
- Conduite à tenir devant une sténose de l'oesophage.
- Conduite à tenir devant des mutilations des mains.

I/ RAPPEL DES TRAITEMENTS UTILISES

Le traitement de l'épidermolyse bulleuse congénitale, et en particulier de sa forme dystrophique a posé et pose toujours autant de difficultés. Une revue de la littérature le montre bien. Nombreux sont les produits qui ont été utilisés, et si on trouve une, deux, parfois plusieurs publications rapportant un effet favorable voire même une guérison, on trouve aussi concernant ce même produit des publications rapportant l'absence de résultat.

Le traitement comporte deux volets :

- le premier : c'est le traitement local.
- le second : c'est le traitement général.

A/ Traitement local

Il est important et même essentiel en l'absence d'un traitement général vraiment efficace.

Il est avant tout essentiellement préventif :

1/ Il faut tenter de réduire le plus possible l'apparition des bulles en évitant au maximum tout traumatisme, tout

frottement en : manipulant nourrissons et petits enfants avec précaution
: les habillant avec des vêtements doux confortables et pas serrés.

Ces précautions peuvent paraître illusoires car les bulles peuvent survenir spontanément, mais on sait que les zones les plus atteintes sont cependant les zones les plus exposées aux traumatismes.

2/ Dans certains cas de bulles géantes extensives, on peut limiter l'extension en ponctionnant ces bulles. Dans le service nous avons eu recours plusieurs fois à cette technique bien simple.

3/ Il faut éviter une surinfection des érosions post-bulleuses. Pour cela on peut utiliser :
- Des solutions antiseptiques : - solution d'éosine
- solution de permanganats
- Phisohex

En applications douces ou en badigeonnages.
Nous avons eu de très bons résultats sur les plaies surinfectées avec la pommade Elase.

4/ Il faut tenter d'obtenir une cicatrisation de bonne qualité en évitant les positions vicieuses.(Ceci est très important au niveau des doigts, où les synéchies post-bulleuses provoquent à la longue ankylose et mutilations) à l'aide de pansements faits avec les pommades cicatrisantes (Mitosyl, Biogaze...).

5/ Signalons deux publications intéressantes où un traitement local a entraîné de bons résultats :
- La première est de Séverin (130) 1967. Cet auteur a obtenu chez deux enfants une amélioration nette et même une cicatrisation remarquable au niveau des pieds et des mains qui étaient très abîmés, avec de la pommade "acétonide fluocinolone" utilisée en pansement occlusif.

- La seconde est de Keller (84) en 1968 qui a obtenu une amélioration de l'état cutané par l'application douce à l'aide d'un rouleau, d'une solution de nitrate d'argent à 0,50 % dans deux cas d'épidermolyse bulleuse dystrophique récessive.

B/ Traitement général

Les produits utilisés sont très nombreux.

1 - Les vitamines

et plus particulièrement les vitamines A, C et E ont été utilisées.

- Duperrat (49) a obtenu une amélioration:vitamine A utilisée à fortes doses
- Merklen (102) et Vernier (147) ont obtenu de bons résultats avec la Vitamine C.
- Huriez (78) pour sa part rapporte l'échec du traitement avec les vitamines A, C associées à l'ACTH et à l'héparine
- Certains auteurs ont obtenu une nette amélioration avec : la vitamine E : Jaussion (80), Sehgal (129), Wilson (155) dans des cas particuliers d'épidermolyse bulleuse avec poussées menstruelles.

2 - Les corticoïdes et l'ACTH

Ils ont été très souvent utilisés, dans certains cas ils ont entraîné une amélioration, et dans d'autres cas plus nombreux ils ont été sans action.

- Coste (39) amélioration par l'ACTH chez une fillette de 8 ans.
- Vernier (147) guérison par l'ACTH chez un garçon de 15 ans.

Guérison qui persistait 3 mois après l'arrêt du traitement.

- Duperrat a obtenu une amélioration passagère avec l'ACTH.
- Uwe Frithof (144) amélioration passagère avec l'ACTH.
- Moynanhan (107) a obtenu une amélioration importante dans une forme grave avec sténose laryngée par les corticoïdes.

- Fattah (55) avec la bétamétasone.

Mais les auteurs qui ont constaté l'échec du traitement par les corticoïdes sont très nombreux.

- Cochard (34) cite les cas suivants :
  Cannon (22), Bolgert (15), Acardi (2), Carredu (23), Carriage (24), Woringer (158) Burgun (20), Henderson (73) La Cuesta Almonacid (88), Castelain (27), Rohmer (124), Hadida (68), Huriez (78), Duluc (48).

3 - L'Héparine

Traitement proposé par Landghorf (90) qui a obtenu une amélioration dans deux cas.

- d'autres auteurs ont utilisé ce traitement sans constater de résultats favorables :
  Metzner (103), Uwe Frithol (144), Huriez (78).
  De même Tiong Hoo Tio (139) qui a utilisé un inhibiteur de la hyaluronidase, l'hespéridine phosphorylée.

4 - Les traitements hormonaux

Jausion (80) a obtenu une amélioration nette chez une jeune fille par la vitamine E et des oestrogènes associés ou non à des progestatifs.

- de même Degos (43) qui a obtenu une amélioration avec un traitement hormonal chez deux jeunes femmes atteintes d'insuffisance ovarienne.
- Jovanovic (82) amélioration avec le Durabolin.

5 - D'autres traitements

ont été utilisés, avec amélioration mais là encore les résultats restent fractionnés.

- Le direxiode :
  Bazex (10), Grupper (65).
- Les andimalariques :
  Baer (6).

- Les antipaludéens :
  Schnyder (128), Hofman-Martinot (76)
- La griseofulvine :
  Laugier (92), Raffi (119)
- Le sérum de brûlé convalescent :
  Rollier et Maury (25)
- Les extraits embryonnaires et placentaires :
  Duluc (48)
- Le sang et le plasma :
  Rohmer (124), Dulanto (47), Gaté (58).

II / Deux problèmes particuliers :

A/ Conduite à tenir devant une sténose de l'oesophage :

Problème qui s'est posé à deux reprises dans le service. Si la sténose de la petite Marie-Hélène est peu gênante sur le plan fonctionnel, celle de Christophe est plus sévère, et différentes indications ont été discutées à son sujet.

Les auteurs, en particulier Dupree (50), Schnyder (28) sont partisans de la technique suivante :

- tant que la sténose est compatible avec une alimentation normale, on ne tente aucune manoeuvre, on se contente de donner à l'enfant une alimentation semi-liquide.

On peut donner des corticoïdes à dose faible pour diminuer le processus fibreux sous couvert de pansements gastriques.

- si la sténose devient plus importante entraînant des difficultés d'alimentation, on peut tenter une dilatation à la bougie. Manoeuvre discutée et par certains auteurs car traumatisante avec risque important de poussée bulleuse.

Dupree conseille de la pratiquer sous anesthésie générale et avec couverture de corticoïdes.

Enfin quand la sténose devient incompatible avec une alimentation normale il faut recourir à la gastrostomie.

Absolon (1) pense que les corticoïdes ont peu d'intérêt et que la dilatation par la bougie si elle provoque une amélioration dans un premier temps, est dangereuse à distance car elle entraîne des dégâts graves de la muqueuse et de la sous-muqueuse. Cet auteur propose la transplantation colique, et rapporte le cas de deux jeunes frères de 8 et 12 ans chez lesquels il a fait une transplantation colique avec d'excellents résultats.

Nous voyons donc qu'il est important de diagnostiquer le plus tôt possible l'atteinte oesophagienne, si cela se peut avant la constitution de la sténose car le pronostic de cette sténose est très sévère, les moyens thérapeutiques étant limités, le meilleur traitement étant le traitement préventif: l'alimentation semi-liquide.

B / Conduite à tenir devant les mutilations de la main

Les déformations, les mutilations des extrémités et en particulier des mains sont fréquentes dans la forme récessive. Elles sont dûes à l'addition de plusieurs facteurs :

- Les mains sont particulièrement exposées aux traumatismes, c'est-à-dire aux bulles source de cicatrices souvent rétractiles, et de synéchies.
- Les mains souvent abîmées, enveloppées de ce fait dans des pansements, fonctionnent peu, d'où ankylose et atrophie musculaire -
- Et enfin de nombreux auteurs ont constaté une ostéolyse progressive des phalanges distales.

Tous ces facteurs concourent plus ou moins rapidement à la formation de mutilations.

Des auteurs parmi lesquels Swinyard (136), Rees (121), Donahoe (45) Crikelair (41) ont proposé des interventions plastiques, réparatrices pour redonner aux mains mobilité et fonction.

Les auteurs signalent la fréquence des problèmes de cicatrisation post-opératoire, dans ces cas de chirurgie plastique des mains mutilées.

Sur 6 observations nous avons 4 cas avec mutilation des mains. Le Docteur Iselin a effectué chez le petit Milan une intervention plastique sur la main gauche - les suites opératoires ont été simples et la cicatrisation s'est bien faite. Cette opération a été faite alors que l'enfant était sous perfusion de Zymofren. A ce sujet, les résultats obtenus par Comtet et Coll. (37) avec l'utilisation locale du Zymofren dans la chirurgie de la main sont très intéressants . Cet auteur a constaté que le Zymofren : supprime la réaction oedémateuse, diminue le processus de sclérose et favorise la cicatrisation.

III / LE TRAITEMENT PAR UN INACTIVATEUR DE PROTEASES *1

1/ Revue de la littérature

La première publication de traitement antienzymes est celle de Duperrat (49) en 1962, qui essaya, chez une jeune fille de 19 ans atteinte d'une épidermolyse congénitale dystrophique gravissime, l'Iniprol *2 (antienzyme naturel comme le Zymofren). A la dose journalière de 1000 000 Unités en injection intraveineuse pendant 20 jours. Il obtient une amélioration nette, puisque les nouvelles bulles qui sont apparues étaient moins nombreuses et plus petites, et que les bulles anciennes ont cicatrisé plus rapidement.

*1 - A l'ancien terme "antienzyme" les auteurs préfèrent aujourd'hui soit "inactivateur de protéases" soit "inhibiteurs d'enzymes" - La dénomination commune internationale de ces substances étant : aprotinine. En France elles existent sous deux présentations :

- Iniprol - Laboratoire Choay
- Zymofren - Laboratoires Spécia.

Dans les pays anglo-saxons c'est le Trasylol - Laboratoires Bayer.

La deuxième publication est de Bazex (10) en 1963 qui traita par l'Iniprol un homme de 35 ans présentant lui aussi une forme grave, avec cachexie et atteinte laryngée qui a nécessité une trachéotomie.
Après un traitement de 22 jours (100 millions d'unités) il constata :
- une amélioration de l'état général, prise de poids de 8 kg.
- une amélioration de l'état cutané.
- une amélioration de la muqueuse laryngée constatée par l'examen ORL.
- ainsi qu'une augmentation de la fibrinémie de 3 g à 4,5 g par litre.

La troisième publication est de Colomb (36) en 1968 concernant un homme de 33 ans atteint d'une épidermolyse bulleuse dystrophique récessive. Cette observation est très intéressante, car ce malade a été hospitalisé 4 ans auparavant dans le service du Professeur Bazex (10) où il fut traité par l'Iniprol. Traitement qui a considérablement amélioré son état puisque pendant 4 ans il va rester sans aucune manifestation cutanée. Dans le service du Professeur Colomb (36), ce malade a été mis au Zymofren en perfusion avec de nouveau une amélioration de l'état cutané.

La quatrième publication est celle de Charlas (31) assistant du Professeur Agrégé Jacques Vialatte, en 1971, concernant trois cas avec deux améliorations, cas que nous reprenons dans cette étude.

2/ L'inactivateur de protéinases utilisé dans le service est le Zymofren *
C'est un inhibiteur naturel, obtenu à partir de la parotide de bœuf .

* Zymofren - Laboratoires Spécia.

A - Constitution chimique

C'est un polypeptide basique dont le poids moléculaire est d'environ 6500, constitué de 16 acides aminés disposés en une chaîne non ramifiée de 58 éléments.

B - Toxicité expérimentale

Elle a été étudiée chez divers animaux de laboratoire.
La toxicité aiguë est faible, la dose léthale 50 étant par voie intraveineuse :
- chez la souris de 2,5 millions d' nités KI par Kg de poids.
- chez le lapin de 500 000 Unités KI par Kg de poids.

La toxicité chronique a été étudiée chez le rat, l'injection intrapéritonéale de doses quotidiennes allant jusqu'à 300.000 Unités KI par Kg de poids pendant 13 semaines n'a pas entraîné de modifications pondérales significatives, l'étude du sang n'a révélé aucune anomalie et l'autopsie n'a permis de déceler aucune modification viscérale.

C - Activité expérimentale

Elle a été mise en évidence par la détermination du pouvoir inhibiteur du Zymofren sur de nombreux enzymes :
- Trypsine
- Chymotrypsine
- Kallicréine
- Plasmine

D - Circulation dans l'organisme

Après injection intraveineuse, la majeure partie du produit, à peu près 60 %, diffuse rapidement dans tous les espaces extra cellulaires en 30 minutes environ. Une fois l'équilibre atteint, la durée de demi-vie du Zymofren est de 2 heures 30 minutes. Cette persistance dans l'organisme permet donc une autre voie d'administration que la voie intraveineuse, et en particulier la voie sous-cutanée profonde, ceci est important chez ces enfants qui posent souvent des problèmes d'abord veineux.

E - Indications

Les indications du Zymofren sont nombreuses dans les affections médicales
obstétricales
chirurgicales

Nous ne nous intéresserons qu'à certaines indications.

a/Les brûlures

A la suite des travaux de Koslowski sur les brûlures expérimentales divers auteurs ont eu recours au Zymofren dans le traitement des brûlures graves chez l'homme. (J. Lorthioir B. Gondy)

b/ Les cicatrisations post-opératoires

De nombreux auteurs ont remarqué que le Zymofren améliore les conditions de cicatrisation des plaies opératoires, en particulier Comtet (37) et Coll. ont obtenus de bons résultats avec le Zymofren en utilisation locale dans la chirurgie de la main, ce produit diminuant les réactions oedémateuses, les hématomes secondaires et favorisant la cicatrisation.

Cette indication est intéressante quand on sait la fréquence des mutilations des mains chez ces enfants et les difficultés opératoires qui se posent dans ces cas surtout en ce qui concerne la cicatrisation.

c/ Les greffes de peau

F - Tolérance

Le Zymofren est généralement bien toléré même à fortes doses.

a/ Sur le plan local

On peut cependant voir un effet sclérosant sur les veines. Nous avons constaté cet effet chez trois enfants traités dans le service. Effet sclérosant et mauvais état de la peau ont été source de nombreux problèmes techniques et

parfois même de l'interruption momentanée du traitement, pour ces deux raisons la voie sous-cutanée profonde est intéressante car elle permet de prendre le relai.

b/ Sur le plan général

Des réactions de type allergique ont été publiées :

- Haberland et Matis (67) en ont colligé 31 sur 100 000 traitements.
- Loen (97) signale un choc allergique.

Incidents qui impliquent :

. La surveillance du traitement à la recherche de :
  - accélération du pouls
  - baisse de tension artérielle
  - petits signes de malaise général, pâleurs, nausées, vertiges.
  - apparition d'un érythème

. et l'arrêt du traitement :

si ces troubles apparaissent avec, si besoin, utilisation d'antihistaminiques et de corticoïdes.

. Une intra-dermo réaction initiale que préconisent certains auteurs tels Meyer (104) et Bauer (6).

Pour notre part nous n'avons jamais eu le moindre incident allergique et les perfusions à domicile sont faites sous le contrôle du médecin traitant.

3/ Conduite du traitement

A - Rappel

Pour les trois premiers enfants traités dans le service les doses journalières de Zymofren ont été calculées à partir du barème suivant proposé par le Professeur Puissant :

2 jours	8 000 Unités / m^2	de surface corporelle
3 jours	30 000 Unités / m^2	" "
3 jours	65 000 Unités / m^2	" "

3 jours 45000 Unités / m^2 de surface corporelle

3 jours 125000 Unités / m^2

C'est ainsi que le petit Lionel B. 3 ans 1 m, 14 kg, 0,63m^2 (1ère observation) a reçu :

Le 1er et le 2ème jour	5000 U
Le 3ème et le 4ème jour	20000 U
Le 4ème, le 5ème et le 6ème J.	40000 U
Le 7ème, le 8ème et le 9ème J.	60000 U
et les jours suivants	80000 U

Ces doses ont été augmentées lors des traitements suivants.

C'est ainsi que Christophe N., 5 ans, 1,03m, 14 kg, a reçu :

1er jour	10 000 U
2ème jour	50 000 U
3ème et 4° jour	100 000 U

Les jours suivants les doses ont encore été augmentées et les perfusions ont été espacées 1 jours sur 2 puis 1 jour sur 3.

B - Schéma proposé

A la vue de l'évolution clinique et biologique ainsi que de la tolérance pour le Zymofren. Nous proposons le schéma suivant -

Mais avant de passer à l'étude du traitement insistons encore sur :

a/ la surveillance du traitement :

qui a pour but de dépister :
- une accélération du pouls.
- une baisse de la tension artérielle.
- un malaise général, avec pâleur, nausées, vertiges.
- un érythème.

qui en imposent l'arrêt.

b - Le dosage des élastases et des inhibiteurs avant le traitement.

On peut décomposer le traitement en deux parties :

1ère partie : le traitement d'attaque

Qui se fait autant que possible en perfusion intra-veineuse lente.
La dose journalière de Zymofren est passée dans 500 cc de sérum glucosé isotonique
Sa durée est variable suivant l'évolution clinique et biologique: environ 3 semaines.

2ème partie : le traitement d'entretien

Qui peut se faire à domicile mais sous surveillance médicale.
Par la voie sous-cutanée profonde ou intraveineuse.
Le rythme des perfusions 1 ou 2 par semaine étant déterminé par l'évolution clinique et biologique.

LE TRAITEMENT D'ATTAQUE

La 1ère semaine

1er jour	10 000 Unités	
2ème jour	50 000 Unités	
3ème jour	70 000 Unités	
4ème jour	100 000 Unités;	1er contrôle biologique
5ème jour	100 000 Unités	
6ème jour	120 000 Unités	
7ème jour	120 000 Unités	

La 2ème semaine

150 000 Unités
Si on constate un début d'amélioration clinique on peut passer le rythme des perfusions à 1 jour sur 2.
Et 2ème contrôle biologique le 8ème jour.

La 3ème semaine

200 000 U

Avec comme rythme des perfusions 1 jour sur 2 ou 1 jour sur 3 selon l'évolution clinique et biologique.
Et 3ème contrôle biologique le 15ème jour.

La 4ème semaine :

DEBUT DU TRAITEMENT D'ENTRETIEN

1 perfusion de 300 000 U, 1 jour sur 3, soit en perfusion intra-veineuse soit en perfusion sous-cutanée,
et 4ème contrôle biologique le 28° jour de traitement.

6ème semaine :

400 000 U 1 jour sur 3.

A partir du 2ème mois le rythme des perfusions peut être ramené à 1 par semaine selon l'évolution clinique et biologique, perfusions de 500 000 U.
Il est souhaitable de faire le 1er bilan complet clinique biologique (et radiologique au besoin) au bout de trois mois.
Les bilans suivants pouvant être plus espacés tous les 6 mois par exemple, le rythme est à fixer en accord avec la famille et le médecin traitant.

4 - TABLEAU RECAPITULATIF DE L'EVOLUTION CLINIQUE ET BIOLOGIQUE SOUS TRAITEMENT

CAS	EVOLUTION CLINIQUE IMMEDIATE	EVOLUTION BIOLOGIQUE IMMEDIATE	EVOLUTION CLINIQUE A 1 AN	EVOLUTION BIOLOGIQUE A 1 AN
1	favorable	Favorable	Aucune	nouvelle
2	Nul	Favorable	Aucune	nouvelle
3	Favorable	Favorable	± favorable	peu favorable
4	Nul	arrêt du traitement au bout de 7 jours		
5	Favorable	Favorable	Favorable	Favorable
6	Nul		Recul insuffisant	

Conclusion

1 L'évolution clinique est favorable dans l'immédiat dans 3 cas sur 6.

2 L'évolution biologique est favorable dans l'immédiat dans 4 cas sur 5

3 L'étude de l'évolution à distance est rendue difficile par :
- l'absence de nouvelles pour les observations 1 et 2
- l'arrêt du traitement pour l'observation 4.
- le recul insuffisant pour l'observation 6.

Il nous reste donc deux observations :
- la 3 où les résultats sont moyens, résultats moyens qui peuvent être expliqués par un traitement suivi irrégulièrement pour des raisons techniques.

- et l'observation 5 où l'évolution biologique comme l'évolution clinique sont favorables.

4 L'observation 6 est intéressante.
Seul cas où les élastases sont pratiquement normales (7 Unités), avant traitement.
Seul cas où les élastases se retrouvent augmentées, et de façon importante après le traitement (15 Unités) alors que dans les autres cas les élastases étaient paranormales après le traitement. Ce taux paranormal des élastases et des inhibiteurs avant traitement nous avait fait préjuger un mauvais résultat du traitement, hypothèse qui s'est trouvée confirmée.

5 <u>TABLEAU RECAPITULATIF DE L'EVOLUTION CLINIQUE SOUS TRAITEMENT DANS LES 6 CAS DU SERVICE, COMPLETES PAR LES 3 CAS DE LA LITTERATURE</u>

CAS	EVOLUTION CLINIQUE IMMEDIATE	EVOLUTION A 1 AN	EVOLUTION A 4 ANS
1	Favorable		
2	Nul		
3	Favorable	± Favorable	
4	Nul	Nul	
5	Favorable	Favorable	
6	Nul		
Duperrat	Favorable		
Bazex	Favorable		
Colomb	Favorable	Favorable	Favorable

Conclusion

1/ Dans 6 cas sur 9 l'évolution clinique immédiate est favorable sous traitement.

2/ Au bout d'un an sur 4 cas : dans deux cas l'évolution est favorable dans un cas elle est assez moyenne et dans un cas (cas non traité par le Zymofren) elle a été défavorable (fait qui nous a amenés à reprendre chez ce jeune garçon le traitement par le Zymofren, alors que le premier essai de 7 jours n'avait pas été encourageant).

3/ On ne possède qu'un cas pour juger de l'évolution à distance. Celui de Colomb où il semble que le malade, après un traitement par l'Iniprol n'ait présenté aucune manifestation cutanée pendant 4 ans.

CONCLUSIONS

A partir des six observations d'épidermolyse bulleuse congénitale grave suivies dans le Service du Professeur Ag. J. Vialatte, et d'un essai thérapeutique par les inactivateurs de protéases, nous avons repris dans la littérature l'étude de cette maladie, en soulignant surtout les données modernes de la classification, de l'histologie et de l'étiopathogénie.

L'épidermolyse bulleuse congénitale surtout dans sa forme dystrophique récessive est une maladie grave, en particulier par ses complications :

- Mutilations des extrémités notamment des mains (4 observations,
- Atteinte sévère de l'état général pouvant mettre en jeu le pronostic vital.
- et possibilité d'atteinte de l'oesophage avec sténose consécutive (2 observations)

Nous rappelons les conceptions actuelles sur les essais de classification clinique et génétique ainsi que les données nouvelles apportées aux lésions histologiques par le microscope électronique.

L'étiopathogénie reste obscure, les deux hypothèses actuelles sont :

- ou un trouble du métabolisme de la membrane basale secondaire à un déséquilibre du système acide hyaluronique - hyaluronidase - héparine.
- ou un trouble des fibres élastiques.
  Et dans ce cas, l'augmentation de l'activité

élastasique du sérum associée à une diminution du pouvoir inhibiteur pourrait jouer un rôle dans la détermination de la maladie.

Au point de vue biologique, nous avons constaté dans 5 cas sur 6 une élévation franche des élastases, (déjà signalée par d'autres auteurs), et une diminution des inhibiteurs sériques.

Nous avons essayé de traiter ces malades par une substance anti-enzyme d'origine pancréatique.

Dans 4 de ces 5 cas nous avons observé une baisse des élastases et une augmentation des inhibiteurs sériques avec stabilisation à des taux normaux ou paranormaux ainsi qu'une certaine amélioration clinique.

Par contre dans la 6ème observation, à partir de taux voisins de la normale avant le traitement nous avons observé une augmentation nette des élastases alors que les inhibiteurs passaient dans la zone normale ; l'action clinique fut par ailleurs nulle dans ce cas.

Dans un cas (3° observation) une intervention réparatrice des syndactylies cicatricielles de la main gauche a été pratiquée sous traitement anti-enzyme.

Les suites opératoires furent simples, et la cicatrisation de bonne qualité.

Nous pensons que devant la carence thérapeutique actuelle de cette maladie, le traitement anti-enzyme mérite d'être essayé.

°

° °

Vu, le Président de Thèse :

Professeur PELLERIN

Vu, le Doyen de la Faculté :

Professeur JEROME

Vu et Permis d'Imprimer :

Le Recteur de l'Académie de Paris

R. MALLET

BIBLIOGRAPHIE

1 ABSOLON KB.et al.

Surgical considerations of epidermolysis bullosa.
Bull. Soc. Int. Chir. 1970, 29, 134-138.

ABSOLON KB. et al.
Esophagel reconstruction colon transplant in two brothers with epidermolysis bullosa.
Surgery. 1969, 65, 832-836.

2 ACARDI C.B., GARZON R.

A proposito de dos casos de epidermolisis ampollar distrofica
La Prensa Medica Argentina, 1958, 45, 1713-1721.

3 ACHTEN G., CORBUSIER-LEDOUX M.

Contribution à l'étude histologique de la membrane basale dans les dermatoses bulleuses.
Arch. Belg. Derm. 1958, 14, 290-304.

4 ARWILL T., BERGENHOLTZ A., et OLSSON O.

Epidermolysis bullosa hereditaria IV : histologic changs of the oral mucosa in the polydysplastie dystrophie and lethalis forms.
Odont. Revy. 1965, 16, 101-111.

ARWILL T., BERGENHOLTZ A., THILANDER H.

Epidermolysis bullosa hereditaria. 5. The ultrastructure of oral mucosa and skin in four cases of the lethalis forms.
In acta Pathologica et Microbiologica Scandinavia, Copenhagen. 1968. 74, n° 3, 311-324.

5 AYALA

Epidermolisi bullosa associato a sindrome di Duhring di natura allergica.
Annali. Ital. Di Derm. e Sifil. 1947 ; année II ; 634-646.

6 BAER TW.

Epidermolysis bullosa hereditaria treated with antimalarials
Arch. Derm. (Chicago) 1961, 84, 503-504.

7 BALO J., BANGA I.B.
Nature (Lond.) 1949, 164, 491

BALO J., BANGA I.B.
Biochem. J., 1950, 46, 384.

BANGA I.B., BALO J.
Biochem. J., 1959, 71, 544.

8 BANGA I.
Signification biologique des enzymes élastolytiques Exp. Ann. de Bioch. Méd., 1963, 24, 151, Masson et Cie, éd. Paris.

BANGA I.
Structure and function of élastin and collagen. 1966. Akad. Kiado. (Budapest).

9 BAUER
Anaphylactic shock secondary to initial Trasylol administration
Am. Il of gastro enterol, 1971, 56, 542-544.

10 BAZEX A., DUPRE A., PARANT., SALVADOR R.
Forme mineure d'épidermolyse bulleuse simple, simulant un lupus érythémateux.
Bull. Soc. Franc. Derm. Syph. 1957, 64, 798-799.

BAZEX A., CLAUX, SALVADOR R., DUPRE A., PARANT M., COLL J. Mme CHRISTOL B.
Epidermolyse bulleuse dystrophique gravissime ayant nécessité la trachéotomie. Amélioration considérable par un anti-enzyme.
Bull. Soc. Franc. Derm. Syph. 1963, 70, 438.

BAZEX A., DUPRE A., Mmes CHRISTOL B. et RUMEAU H.
Epidermolyse bulleuse albo-papuloïde.
Bull. Soc. Franc. Derm. Syph. 1966, 73, 198.

11 H. BECKER et CH. SWINYARD.
Epidermolyse bulleuse dystrophique dans l'enfance.
Radiology, 1968, t. 90, p. 124.

12 BERGENHOLTZ, O. OLSSON, T. ARWILL et N.R. LUNDSTROM
(Umea Suède)
Epidermolyse bulleuse héréditaire dystrophique avec

modifications oesophagiennes. (Die Epidermolysis bullosa hereditaria dystrophica mit Osophagusveränderungen. Eine kristische literaturübersicht mit Beschreibung von zwei Fällen)
Archiv für klinische und experimentelle Dermatologie, 1963 t. 217, pp. 518-533, 6 fig. Bibliogr.

BERGENHOLTZ, A. and OLSSON O.

Epidermolysis bullosa hereditaria letalis. A survey of the literature and report of II cases.
Acta derm-venerol. (Stockh) 1968, 48, 220-241.

BERGENHOLTZ A. and OLSSON O.

Epidermolysis bullosa hereditaria. II Oesophageal changes in epidermolysis bullosa hereditaria dystrophica.
Pract. Oto-rhino-laryng. 1965, 27, 219-232.

13 BETTMAN.

Uber die dystrophische Form der Epidermolysis bullosa hereditaria.
Arch. Derm. Syph. 55, 1901, 323-336.

BETTMANN.

Epidermolysis bullosa hereditaria.
Derm. Z. 10, 561-566, 1903.

BETTMANN

Verhandlung der deurschen dermatologischen Gesellshaft X.
Kongress, Frankfurt a. M. 8. 10. VI 1908. Cited by Sakaguchi (1916).

14 BEUREY J., ROUSSELOT R., DUC M.

Deux cas d'épidermolyse bulleuse familiale.
Bull. Soc. Franc. Derm. Syph. 1959, 66, 362.

15 BOLGERT M., CANIVET-LE SOURD M.

Porphyrie cutanée de l'adulte.
Sem. des Hôpit. 1953.

BOLGERT M., LEVY G., LE SOURD M., FESQUET J.P.

Epidermolyses bulleuses acquises non familiales.
Bull. Soc. Franc. Derm. Syph. 1956, 63, 14-18.

16 BROCQ L.

Traité élémentaire de Dermatologie pratique.
1907, 2, 468-473.

BROCQ.

Phemphigus successif à Kystes épidermiques.
In : Traitement des maladies de la peau, 605, 1890.

17 BRUNSTING L.A., MASON H.L.

Porphyria with epidermolysis bullosa.
Journal Amer. Medic. Assoc., 1946, 132, 509-514.

18 BUKOVSKY.

Ein Beitrag zur Lehre von der sogenannten Epidermolysis bullosa hereditaria.
Arch. Derm. Syph. 57, 163, 1903.

19 BULOW K., NORHOLM A.

Epidermolysis bullosa : heredity, prognosis, incidence in Denmark.
Ugeskrift for Laeger 1953, 115, 479-487.

20 BURGUN R., WILHEM E.

Epidermolyses dystrophiques chez un père et une fille.
Bull. Soc. Franc. Derm. Syph. 1950, 57, 481-482.

BURGUN R.

Un cas d'épidermolyse bulleuse dystrophique.
Bull. Soc. Franc. Derm. Syph. 1953, 60, 324.

21 CALVET J., BAZEX A., DUPRE A., PARANT M.

Epidermolyse bulleuse dystrophique hyperplasique avec localisation laryngée.
Bull. Soc. Franc. Derm. Syph. 1960, 67, 371.

22 CANNON AB. et al.

Epidermolysis bullosa - A clinical and bacteriologic study.
Arch. Dermat. Syph. (Chicago) 1940, 42, 884-893.

CANNON AB. et al.

Pituitary adrenocorticotropic hormone (ACTH) and cortisone in diseases of the skin.
Pemphigus Vulgaris and other bullous dermatoses.
J. Amer. Med. Ass. 1951, 145, 201-206.

23 CAREDDU P., BONANNI M.P.

Contributo allo studio dell'epidermolisi bollosa del neonato.
Giorn. Ital. di Derm. 1958, fasc. 4, 306-311.

24 CARIAGE J.L.

Epidermolyse bulleuse congénitale.
Bull. Franc. Soc. Derm. Syph. 1960, 67, 583-584.

25 CARTON F.X.

Terrain épidermolytique familial.
Bull. Soc. Franc. Derm. Syph. 1963, 70, 701-702.

26 CASTAING R., SOURREIL P., FAVAREL J.C., GARRIGUES , Mme BEYLOT.

Les lésions cutanées chroniques, portes d'entrée du tétanos.
A propos de 37 malades dont 2 épidermolyses bulleuses.
Bull. Soc. Franc. Derm. Syph. 1967, 74, 146-148.

27 CASTELAIN P.Y.

Epidermolyse bulleuse polydysplasique associée à un état poikilodermique.
Bull. Soc. Franc. Derm. Syph. 1965, 72, 675-676.

28 CATHALA J., AUZEPY P., HERVE J.

Epidermolyse bulleuse congénitale : un cas.
Arch. Franc. Pédiatrie. 1952, 9, 627-630.

29 CAVALIERI R.

La epidermolisi bollosa congenita polidistrofica con porfirinuria.
Cronache del l'I.D.I., 1961, année 16, t. 2, 118-122.

CAVALIERI (Rome)

L'épidermolyse bulleuse congénitale (L'épidermolisi bollosa congenita).
Cronache dell'I.D.I., 1965, n° 3, pp. 199-213.

30 CERUTTI P.

Beitrag zur Kenntnis der Epidermolysis bullosa.
Giorn. Ital. Derm. 1933, 74, 335-375.

31 CHARLAS J. et al.

Elastases et antiélastases dans l'épidermolyse bulleuse congénitale.
Essai d'une thérapeutique antienzyme dans trois observations.
Archives Françaises de Pédiatrie, Paris 1971, 28, n° 6 pp 670-671.

32 CIVATTE J.

Les dermatoses bulleuses de l'enfant.
Sem. Hôpital.Paris, 1956, 20/3, 1151/P. 175-1155/P. 179.

CIVATTE J.

Histopathologie cutanée.
Paris, Flammarion Ed. 1967.

33 CLARK AW., HIBBS RG., WATSON M.

J. Biophys. Biochem. Cytol. 1958.

34 COCHARD G.A.

Les épidermolyses bulleuses. A propos d'un cas de la forme polydysplasique.
Thèse. Lyon. Mai 1968.

35 COCKAYNE E.A.

Inherited abnormalities of the skin and its appendages.
I Vol. London, 1933, p. 394, Oxford University Press.

COCKAYNE E.A.

Reccurent bullous eruption of the feet.
Brit. J. Derm. 55, 358-362, 1938

COCKAYNE E.A.

Reccurent bullous eruption of the feet.
The Brit. Journ. Of Derm. ans Syph. 1947, 59, 109-112.

36 D. COLOMB, R. COLOMBANI, C. REQUIN.

Epidermolyse bulleuse congénitale dystrophique.
Lyon Medical 1968, n° 29, 133-135.

37 COMTET JJ., MIGNE J. et FISCHIER L.

Intérêt d'un inhibiteur d'enzymes dans la cicatrisation.
Annales de Chirurgie Plastique 1972, N° 2, Vol XVII p. 145-149.

38 CONTRERAS DUENAS F.

Un caso de ononiquia congenita, epidermolysis bullosa, con otros distrofias.
Actos dermo-sifil. 1941, 32, 9, 769.

39 COSTE F., PIGUET B., CIVATTE J.

Un cas d'épidermolyse bulleuse polydysplasique améliorée par l'ACTH.
Bull. Soc. Franc. Derm. Syph. 1952, 59, 89-90.

40 COX J.N.

Epidermolysis bullosa hereditaria letalis, compliquée de thromboses pulmonaires.
La Presse Médic. 1961, 69, 20, 883-886.

41 CRIKFLAIR GF et al.

Skin homografts in epidermolysis bullosa dystrophica.
Case report.
Plast. reconst. Surg. 1970, 89-92.

42 CROSTI A.

Orienting clinical findings and virologie studies for uniform nosology of exudative erythéma multiforme, Durhing's dermatitis herpetiformis, pemphigus and bullous dystrophie epidermolysis.
Hartarzt 1966, 17, 237-240.

43 DEGOS R.

Précis de dermatologie.
Paris, 1958, 447 b- 452 a.

DEGOS R., LORTAT-JACOB, DELORT J., SAINRAPT A.

Epidermolyse bulleuse dystrophique, type albo-papuloïde de Pasini.
Bull. Soc. Franc. Derm. Syph. 1947, 7, 164-165.

DEGOS R., GARNIER G., VISSIAN L.

Epidermolyse bulleuse congénitale à poussées mens truelles.
Bull. Soc. Franc. Derm. Syph. 1948, 55, 400.

DEGOS R., GARNIER, VISSIAN, BASSET H.

Epidermolyse dystrophique familiale, type albo-papuloïde de Pasini.
Bull. Soc. Fr. Derm. Syph. 1948, 55, 397-400.

DEGOS et Coll.

In Maladie des tissus élastiques cutanés
Rapport du 12° Congrès des Dermatologistes et Syphiligraphes de langue française 1965, Paris, Masson, 1968.

44 DELAHAYE
Epidermolyse bulleuse congénitale, dystrophique récessive.
Bull. Soc. Fr. Derm. Syph. 1953n 60, 402.

45 DONAHOE W.E.

Auto amputation of the hands and feet. An unuseal neurovascular disease.
J.Lancet 1966, 86, 389-394.

46 DORN H.

Beobachtungen an zwei Familien mit Epidermolysis bullosa hereditaria simplex. Zeitsch. Für Haut und Geschl-Krang. 1957, 23 40-47.

DORN H.

Biochemisch-genetische Betrachtungen zur Epidermolysis bullosa hereditaria und entsprechende therapeutische Massnahmen.
Zeitsch. Für Haut und Geschl-Krank. 1957, 23, 11, 316-320.

47 DULANTO F. (de), OCANA SIERRA J.

Epidermolyse bulleuse dystrophique ulcéro-végétante (rapport de 2 cas).
Bull. Soc. Fr. Derm. Syph. 1960, 67, 1031-1035.

DULANTO F. (de), OCANA SIERRA J.

La epidermolisis ampollosa distrofica ulcero-vegetante.
Actos dermo-sifilig. 1962, 53, 2, 5-20.

48 DULUC J., ZITTOUN, BOUCHARCOURT.

A propos de deux cas familiaux d'épidermolyse bulleuse dystrophique.
Bull. Soc. Franc. Derm. Syph. 1959, 66, 579-581.

49 DUPERRAT B.

Précis de Dermatologie.
Paris, Masson Ed. 1959.

DUPERRAT B.

Les épidermolyses bulleuses congénitales.
Gaz. Med. France. 1953, 60, 1077-1081.

DUPERRAT B., GOETSCHEL G.E.

Epidermolyse bulleuse dystrophique ulcéro-végétante.
Bull. Soc. France. Derm. Syph. 1966, 63, 435-438.

DUPERRAT B.

Epidermolyse bulleuse congénitale.
Méd. inf. 1961, 68, 9-14.

50 DUPREE E., HODGES F., et SIMON J.L. (Chicago)

Epidermolyse bulleuse de l'oesophage (Epidermolysis bullosa of the esophagus).
American Journal of Diseases of children, 1969, vol. 117, pp. 349-351.

51 EDLAND R.W.

Dystrophie epidermolysis bullosa. Tolérance of the bed and response multifocal squamous cell carcinomas to ionizine radiation : report of a case.
American Journal of Roentgenology Radium Therapy and Nuclear Medicine Springfield, 1969, n° 3, march, pp. 644-647.

52 ELIACHAR E., MAZALTON A.

Les épidermolyses bulleuses congénitales.
Sem. des Hôpit. de Paris, 1956, 32, 11/2, p. 612/P. 96-619/P 103.

53 ELLIOT G.T.

A case of epidermolysis bullosa.
Trans. New York Derm. Soc. 1895, J. Cut. Genit. Urin. Dis. 14, 26-27, 1896.

ELLIOT G.T.

Two cases of epidermolysis bullosa.
J. Cut. Genit. Urin. Dis. 13, 10-18, 1895.

54 FABIANI P., LEGER L., FROSSARD et FROSSARD J.

Méthode de dosage de l'élastase et de ses inhibiteurs sériques.
Ann. Biol. Clin. 1968, 26, 3-4, 425-430.

55 FATTAH A.A.

Epidermolysis bullosa hereditaris letalis (Herlitz)
Dermatologica, Basel 133, 475-481, 1966

56 FORMAN.

Epidermolysis bullosa localized to mouth.
The Brit. Journal of Derm. and Syph. 1946, 58, 26.

57 FOX T.

Notes on unusual or rare forms of skin disease.
Lancet I, 766-767, 1879.

FOX T.

Pemphigus in a women of nine year's duration.
Brit. J. Derm. Sept. 1897.

58 GATE J., LEPINAY, COLOMB.

Un cas d'épidermolyse bulleuse congénitale dystrophique.
Bull. Soc. Fr. Derm. Syph. 1951, 58, 174-175.

59 GEOKAS M.C., EISENSTEIN S., MCKENNA R., BECK I.T.

J. Lab. Clin. Med., 1967, 69, 530.

60 GOLDSCHEIDER A.

Hereditäre Neigung zur Blasenbildung.
Monatsschr. prakt. Derm. I, 163-164, 1882.

61 GONIN R.

Epidermolyse localisée chez un ichtyosique.
Annal. Derm. et Syph. 1928, 116-199.

GONIN R.

Contribution à l'étude de l'épidermolyse bulleuse congénitale à kystes épidermiques.
Revue Médic. de la Suisse Romande, 1943, 73, 457-479.

62 GOUGEROT H., BLUM P.

Pemphigus congenital localisé et palmo-plantaire (forme régionale et estivale).
Bull. Syph. 1950, 57, 520- 522.

GOUGEROT H., BLUM P., CARTEAUD A., MEYER J.J.

Epidermolyse ou pemphigus traumatique d'apparition tardive.
Bull. Soc. Fr. Derm. Syph. 1950, 57, 501-502.

63 GRAHAM JB. and BADGLEY.

Split-hand with unusual complications.
Amer. J. hum. Genet. 7, 44-50, 1955.

64 GRUNFELD A.

Ein Fall von Epidermolysis bullosa congenita.
Arch. Derm. Syph. 43, 281, 1898.

65 GRUPPER Ch.

Epidermolyse bulleuse avec polydysplasies - Action favorable du direxiode.
Bull. Soc. Fr. Derm. Syph. 1958, 65, 586.

66 GUY W.H.

Epidermolysis bullosa
Arch. Derm. 15, 30-42n 1927.

67 HABERLAND et MATIS.

Le Trasylol employé comme inhibiteur de protéinases en chirurgie et en médecine moderne.
Med. Welt. 1967, 18, 1367-1376.

68 HADIDA E., TIMSIT E.

Epidermolyse bulleuse ; échec du traitement par la cortisone et l'ACTH.
Bull. Soc. Fr. Derm. Syph. 1956, 63, 41-42,

69 HALL D.A.

Elastase and its inhibitor.
Exp. Ann. Bioch. Med., 1963.

HALL D.A.

Elastase and the ageing.
24, 165. Masson et Cie, éd., Paris.
Subject. Abs. of Paper ; presented at the 7th Congr of Geront., Vienna, 1966, p. 18.

70 HALLOPEAU M.H.

Nouvelle étude sur la dermatite bulleuse congénitale avec kystes épidermiques.
Ann. Derm. Syph. 7, série 3, 453-459, 1896.

HALLOPEAU M.H.

Nouvelle note sur la dermatose bulleuse héréditaire et traumatique.
Ann. Derm. Syph. 9, série, 3. 721-728, 1898.

HALLOPEAU M.H.

Epidermolyse bulleuse congénitale,
Ann. Derm. Syph. 5, 342-344, 1904.

71 HALL-SMITH S.P., DAUNT F.

Reccurent bullous eruption of the feet.
The Lancet. 1948, 244, 6489n 56-67.

72 HALPERN L.K.

Dévelopment of squamous cell epithelium in epidermolysis bullosa : report of case.
Arch. Dermat. and Syph. 1947, 56, 517-522.

73 HENDERSON A.T.

Epidermolysis bullosa hereditaria lethalis. Report of a case failing to respond to cortisone.
Journ. of Pediatrics, 1955, 46, 186-191.

74 HERLITZ

Kongenitalen nicht syphilitischer Pemphigus.
Acta Poediat., 1935, 17, 315.

75 HEYMANN

Beitrage zur kenntnis der Epidermolysis bullosa hereditaria.
Archiv. fur Derm. und Syph. 1927, 3, 624.

76 HOFMANN-MARTINOT

Epidermolyse bulleuse congénitale, type Köbner, forme tardive.
Bull. Soc. Fr. Derm. Syph. 1963, 70, 850.

77 HOLLSTROM E.

Coarctation of conjunctive in congenital pemphigus.
Acta derm. venereol. 1946, 27, 59-62.

78 HURIEZ C., DESMONS F., AGACHE P.

Dysplasies. Bull. Soc. Fr. Derm. Syph. 1960, 67, 960.

79 INGRAM J.

Clinical Dermatology.
London J. and A. Chruchill, 1969.

80 JAUSION H., MASSARI R., BENARD P., VASSAL P.

Epidermolyse bulleuse à forme dystrophique ; importance des troubles endocriniens.
Ann. Derm. et Syph. 1954, 81, 288-289.

81 JOULIA, TEXIER L.

Epidermolyse bulleuse dystrophique.
Bull. Soc. Fr. Derm. Syph. 1952, 59, 312.

JOULIA, LE COULANT.

Epidermolyse bulleuse dystrophique.
Bull. Soc. Fr. Derm. Syph. 1952, 59, 316.

82 JOVANOVIC M., RASIC D., et JOVANOVIC D. (Belgrade)

Epidermolyse congénitale bulleuse.
Archives Serbes de Médecine, 1968, t. 96, n° 3, pp. 323-327.

83 KATZ J., GRYBORSKI J.D., ROSENBAUM H.M. and SPICO H.M.

Dysphagia in children with epidermolysis bullosa.
Gastroenterology 52, 259-262, 1967.

84 KELLER L.

Silver nitrate thérapy in epidermolysis bullosa hereditaria of the new born.
Journal of Pediatris, St Louis, 1968, 72, n° 6, pp. 854-856.

85 KISSEL P., BEUREY J., BARBIER J., and DORNIER R.

Une nouvelle géno-neuro-ectodermose : l'épidermolyse bulleuse.
Rev. neurol. 85, 282-288, 1951.

86 KLUNKER W.

Un arbre généalogique d'une famille atteinte d'épidermolyse bulleuse simple. (Kübner)
J. Genet. Hum. 8, 72-75, 1959.

KLUNKER W.

Zur nosologischen Stellung der Epidermolysis bullosa hereditaria letalis Herlitz (Mit Kasuistik).
Arch. Klin. exp. Derm. 216, 74-100, 1963.

87 KOBNER H.

Herediräre Anglade zur Blasenbildung (Epidermolysis bullosa hereditaria).
Dtsch. med. Wschr. 21-22, 1886.

88 LA CUESTA ALMONACID L. (de)
Epidermolysis ampollosa letal (Herlitz).
Acta dermo-sifilograficas. 1954, 46, 25-37.

89 LAMB J.H., HALPERT B.

Epidermolysis bullosa of the newborn.
Arch. of Derm. and Syph. 1947, 55, 369, 374.

90 LANGHOF H.

Zur Epidermolysis bullosa.
Dermat. Wochens. 1952, 126, 764-766.

91 LARREGUE M.

Dermatoses bulleuses de l'enfant.
In (Les Dermatoses bulleuses)
Vie Médicale Paris, 1971, 52, NO 24, pp. 2923-2934.

92 LAUGIER P., RISOLD J.C., PEQUENOT F.

Epidermolyse bulleuse avec état ichtyosiforme.
Bull. Soc. Fr. Derm. Syph. 1966, 73, 834.

93 LEDOUX-CORBUSIER M.

Le tissu élastique de la peau.
Arch. Belg. Derm. Syph. 18, 181-197, 1962.

94 LEVER

Histopathologie de la peau.
Traduction A. Bourlond. Masson, 1969.

95 LEONI A.

Recherches sur le mécanisme de la formation des bulles dans l'épidermolyse bulleuse simple.
Ann. derm. Syph. 1950, 10, 501-517.

96 LEWIS B.S.

A case of epidermolysis bullosa.
Brit. Med. J. 1, 101, 1948.

97 LOEN

Action du Trasylol sur le flush des carcinoides
Med. Klin. 1969, 3, 117-119.

98 LOWE L.B.

Hereditary epidermolysis bullosa.
Arch. Derm. 95, 587-595, 1967.

99 LYELL A.

Nécrolyse épidermique toxique, éruption ressemblant à une desquamation de la peau.
Brit. J. Derm. 1956, 68, 355.

100 MARCHIONINI A.

Ueber Epidermolysis bullosa dystrophica vegetans
fur Derm.
u. Syph. 1938, 176, 347-371.

MARCHIONINI A.

Nichterbliche epidermolysis bullosa bei Hautamyloidose.
Archiv. fur Derm. U. Syph. 1938, 178, 65-67.

101 MENDES DA COSTA S.

Dystrophia bullosa herediatria.
Dermat. Zschr. 60, 198, 1930.

MENDES CA COSTA S. and VAN DER VALK J.W.

Typus maculatus der bullosen hereditaren Dystrophie.
Arch. Derm. Syph. (Berlin) 91, 1, 1908.

102 MERKLEN F.P., SOLENTE G., GOUDAL H.

Epidermolyse bulleuse dystrophique à type polydysplasique chez deux frères sans antécédents familiaux analogues.
Bull. Soc. Fr. Derm. Syph. 1948, 371-372.

MERKLEN F.P., SOLENTE G., WATTEBLED R.

Epidermolyse bulleuse transmise en dominance. Existence de Dystrophies unguéales.
Bull. Soc. Fr. Derm. Syph. 1951, 58, 230.

MERKLEN F.P., SOLENTE G., DESCHARTRES A.

Nouveau cas d'épidermolyse bulleuse dystrophique.
Bull. Soc. Fr. Derm. Syph. 1952, 59, 10.

103 METZNER H.H. (Iena)

Epidermolyse bulleuse héréditaire dystrophique albopapuloïde de Pasini. Apport de cas (Kasuistischer Beitrag zur Epidermolysis bullosa hereditaria dystrophica. Typ albopapuloidea Pasini).
Dermatologische Wochenschrift, 30 septembre 1967, vol. 153, n° 39, pp. 1081-1086, 5 photos. Bibliogr.

104 MEYER C.

A propos d'un cas d'allergie aux inhibiteurs de protéases.
Presse Médicale 1971, 79, 54, pp. 2495.

105 MEZARD P.

L'épidermolyse bulleuse - à propos d'un cas ; données ultra-structurales et étude virologique.
Thèse - 1970, Toulouse.

106 MONTAGNA W.

The structure and function of the skin.
New-York, London, Academic, Press, 1962, 2° éd.

MONTAGNA W.

In the cell.
Brachet J. and Hirsk a. Ed.

107 MOYNAHAN E.J.

Epidermolysis bullosa dystrophica with severe deformity of hands and pharyngeal stenosis. Proceedings of the royal Societe of Medicine.
1961, 3, 54, 693-695.

MOYNAHAN E.J.

Epidermolysis bullosa affecting the buccal and pharyngeal mucosae.
Proc. Roy. Soc. Med. 56, 885-888, 1963.

108 MUSUMECI V.

Ricerche istologiche e sperimentali sul meccanismo formativo della bolla nell'epidermolisi bollosa-
Minerva dermatologica.
1956, 31, 7, 134-210.

109 NEIMANN N., Mme STEHLIN S.

Epidermolyse bulleuse dystrophique chez un frère et une sœur .
Bull. Soc. Fr. Derm. Syph. 1948, 55, 349.

NEIMANN N, PIERSON M., DUC M.

Association de trois tares dans la même famille.
Bull. Soc. Fr. Derm. Syph. 1961, 68, 664-666.

110 NICHOLAS J., MOUTOT H. et CHARLET L.

Dermatose congénitale et familiale à lésions trophiques progressives et chroniques ulcéro-végétantes, à début pemphigoide, avec dystrophies unguales.
Variété nouvelle de pemphigus congénital de forme dystrophique.
Ann. Derm. Syph. 4, 385-414, 1913.

111 NIX T.E. and CHRISTIANSON H.B.

Epidermolysis bullosa of the esophagus,report of two cases and rewiew of literature.
South. Med. J. 58, 612-620, 1965.

112 NOOJIN R.A., REYNOLDS J.P. and CROOM W.C.

Genetic study of hereditary type of epidermolysis bullosa hereditaria.
Arch. Derm. 65, 477-483, 1952.

113 OWRANDI M. (Philadelphie)

Epidermolyse bulleuse dystrophique (Dystrophic epidermolysis bullosa).
Archives of Dermatology, avril 1963, vol. 87, n° 4 pp. 526-537.

114 PASINI A.

Dystrophie cutanée bulleuse atrophiante et albo-papuloïde essai clinique.
Ann. Derm. Syph. 1928, 1044-1066.

115 PASS F., DOBSON R.L.

Epidermolysis bullosa acquisita. A disease of dermal connective tissue.
Arch. of Dermatologie, 1965, 91, 219-223.

116 PEARSON R.W., SPARGO B.

Electro microscope studies of dermo-épidermal séparation in humain skin.
J. Invest. Derm. 36, 213-224, 1961.

PEARSON R.W.

Studies on the pathogenesis of epidermolysis bullosa.
J. Invest. Derm. 39, 551-575, 1962.

PEARSON R.W.

Some observations on epidermolysis bullosa and experimental blisters.
The Epidermis. Ed. Montagna W. et LOBITZ, W.C., Academic. Press. New York of London. pp. 613-626, 1964.

PEARSON R.W.

Ultrastructure of normal et abnormal skin.
in Zelickson (A.S.)
Lea and Febiger, Philadelphia, 1967, 321-327.

117 PRETOLANI E., LAMIERI C., LORETTI A.

Stidio clinico-metabolico in sogetti trattati con estratti pancreatici ad azione elastolitica.
Giorn. Clin. Medica. 1960, 41, 1268.

PRETOLANI E.

L'attivita antielastasica in condizioni normali, patologiche e dopo trattamento con estratti pancreatici ad azione elastolitica.
Giorn. Gerontol. 1960, 8, 619.

PRETOLANI E.

Compozizione in aminoacidi degli enzimi elastolitici (elastas Boll. Soc. It. Biol. Sperim., 1965, 41, 17.

PRETOLANI F.

Compozizione in aminoacidi del collageno e dell' elastina 1. Analisi qualitativa
Boll. Soc. It. Biol. Sperim., 1965, 41, 12.

PRETOLANI E.

Compozizione in aminoacidi del collageno e dell' elastina - II. Analisi quantitativa.
Boll. Soc. It. Biol. Sperim., 1965, 41, 15.

PRETOLANI E., LORETI A., FOSCH V.

Müglichkeit der Ueberlagerung fibrinolytischer Aktivität bei experimentellen Cholesterin-Atherosklerose.
Arzneim. Forsch. 1967, 17, 986.

PRETOLANI E.

Biochemica enzimatica delle arterie. II "complesso" elastasi delle a livello parietale.
Boll. Soc. Lit. Biol. Sperim., 1967, 44, I.

118 PUISSANT A.

Bulloses infectieuses de l'enfant.
La Médecine Infantile, 1961, 68, 23-27, Paris.

119 RAFFI A.

Epidermolyse bulleuse de type dystrophique Forme néo-natale.
Bull. Soc. Fr. Derm. Syph. 1966, 73, 834.

120 REBOUL, PELLEGRINI, MORAS.

Epidermolyse bulleuse congénitale, forme albo-papuloïde. Dystrophies unguéales et dentaires associées.
Bull. Soc. Fr. Derm. Syph. 1958, 65, 608-610.

121 REES T.D. et al.

Rehabilitive digital surgery in Epidermolysis bullosa.
Plast. Reconstr. Surg. 40, 169-174, 1967.

122 RELIAS A., MAISSA S.

Deux cas d'épidermolyse bulleuse dystrophique.
Bull. Soc. Fr. Derm. Syph. 1957, 64, 368-370.

123 RITZENFELD P.

Histologische Untersuchungen zur Pathogenese des Epidermolysis Bullosa hereditaria.
Arch. fur. Klinische une experim. Dermat. 1962, t. 215, 369-378.

RITZENFELD P.

Zur Histogene und Differentialdiagnose hereditaren Epidermolysen.
Arch. Für Klin. U. exper. Derm. 1966, 224. 128-137.

124 ROHMER P., ROEDERER J., SCHNEEGANS E., HAARSCHER A.

Epidermolyses bulleuses congénitales et familiales.
Arch. Franc. de Pédiat. 1953, 10, 766-769.

125 ROLLIER R., MAURY P.H.

Epidermolyses bulleuses : blanchiment par injections intra-dermiques et intra-musculaires de sérum de brûlé convalescent, à doses progressives.
Bull. Soc. Fr. Derm. Syph. 1953, 58, 271-273.

126 SAMS W. et GRAHAM J. (DURHAM)

Epidermolyse bulleuse acquise, élastose dermique, amyloidose (Epidermolysis bullosa acquista, dermal elastosis, amyloidosis)
Archives of Dermatolog. 1964, vol. 90 n° 2, pp. 137-142.

127 SCHAFFER G.

Two cases epidermolysis bullosa letalis.
Acta Dermato-Venereologia, 1951, 31, 704-709.

128 SCHNYDER U.W. et EICHHOFF D. (Zurich)

Clinique et génétique de l'épidermolyse bulleuse dystrophique héréditaire en dominance (Zur Klinik und Genetik der dominant-dystrophischen Epidermolysis bullosa hereditaria).
Archiv. für klinische und experimentelle Dermatologir, 1964, T. 218, pp. 62-90, 10 fig. Bibliogr.

SCHNYDER U.W., JUNG E.G., et SALAMON T. (Zurich)

Classification, histogénèse, physiologie de la coagulation et traitement des épidermolyses héréditaires (Zur Klassifizierung, Histogenetik, Gerinnungsphysiologie und Therapie der hereditaren Epidermolysen).
Archiv. für Klinische und experimentelle Dermatologie. 1964, T. 220, pp. 38-59 7 fig Bibliogr.

129 SEHGAL V.N. et al.

Epidermolysis bullosa treated with vitamine E.
Arch. Dermato (Chicago)

130 SEVERIN G.L. et FARBER E.F.

Le traitement de l'épidermolyse bulleuse de l'enfant. Efficacité des corticoïdes appliqués localement en pommade. (The management of epidermolysis bullosa in children). Effective tropical steroid treatment).
Archives of Dermatology, 1967, t. 95, pp. 302-309.

131 SEZARY A., KIPPER M., BOUWMENS G.

Action remarquable de la pyérétothérapie par le Dmelcos dans l'épidermolyse bulleuse congénitale.
Bull. Soc. Fr. Derm. Syph. 1958, 45, 1849-1851.

SEZARY A., VERMENOUZE P.

Epidermolyse bulleuse dystrophique.
Bull. Soc. Fr. Derm. Syph. 1943, p. 72.

132 SIEMENS H.V.

Studien uber Vererbung von Hautkrankheiten Epidermolysis bullosa hereditaria.
Arch. Derm. Syph. 139, 1922, 45-56.

SIEMENS H.W.

Literarisch Statistiche Untersuchungen uber die einfache und die dystrophische Form der sog. Epidermolysis (Autonome Bullosis mecanica).
Archiv. fur Derm. Syph. 1923, 143, 390.

133 SONNECK H.J., HAENTZSCHEL K.

On a case of epidermolysis bullosa dystrophica with esophagel stenosis and cardial cancer.
Hautarzt 12, 124-125, 1961.

134 SOURREIL P., Mme BEYLOT C., FRUCHARD M.J., Mme FRUCHARD J. et Mme IZQUIERDO A.

Epidermolyse bulleuse polydysplasique.
Bull. Soc. Fr. Derm. Syph. 1966, 73, 67.

135 STRIZLER C.

(The bronx Dermatological Society, 1963) - Epidermolyse bulleuse dystrophique avec striction de l'oesophage (Epidermolysis bullosa dystrophica with stricture of the oesophagus)
Archives of Dermatological, 1964, vol. 89, n° 2 p. 281.

136 SWINYARD C.A. et al.

Rehabilitation of hand deformities in Epidermolysis bullosa.
Arch. Phys. Med. 1968, 49, 138-144.

137 THIVOLET J., MOULIN G., DURAND B., PELLERAT J.

Epidermolyse bulleuse dystrophique compliquée d'amylose viscérale.
Bull. Soc. Fr. Derm. Syph. 1965, 72, 315-319.

THIVOLET J., PELLERAT J. et TOUBOUL.

Essai d'un inhibiteur d'enzyme protéolytique dans la maladie de Durhing-Brocq.
Lyon Médical, 1963, 209, 1000-1002.

138 TILSLEY D.A., BEARD T.C.

Epidermolysis bullosa simplex in Tasmania.
The Lancet. 1963, 7314, 905-906.

139 TIONG HOO T.

The diffential diagnosis betwen epidermolysis hereditaria and porphyria and porphyria cutanea tarda-dermatologica.
1957, 115, 112-119.

TIONG HOO TIO, WAARDENBURG P., VERMEULEN H.

Blood coagulation in epidermolysis bullosa hereditaria, Genetic observations.
Arch. of Derm. 1963, 88, 24-31.

140 TOBIAS

Lésions of the mucous membran es in epidermolysis bullosa.
Arch. of Dermat. 1928, 18, 224.

141 TOMMASI V.

Epidermolyse bulleuse dystrophique chez un élastopathique.
Giorn. Ital. di Derm. e Sifil. 1938, 79, 383.

142 TOURAINE A.

Dermatologie (in EMC),tome III, 12, 107 E.

TOURAINE A., DEREU CH.

Epidermolyse bulleuse congénitale (type dystrophique)
Bull. Soc. Fr. Derm. Syph. 1940, 47, 41-43.

& TOURAINE A.

Forme maligne ou léthale de l'épidermolyse bulleuse récessive ou polydysplasique.
Bull. Soc. Fr. Derm. Syph. 1942, 220-221.

TOURAINE A.

Classification des Epidermolyses bulleuses.
Ann. Derm. Syph. 1942, 309-312.

TOURAINE, SIGUIER, BRISSAUD.

Epidermolyse bulleuse polydysplasique récessive.
Bull. Soc. Fr. Derm. Syph. 1944, 212.

TOURAINE, BAILLIET, BALTER.

Epidermolyse bulleuse albo-papuloïde en homozygotie.
Bull. Soc. Fr. Derm. Syph. 1945, 62-63.

TOURAINE A., RUEL H.

Epidermolyse bulleuse simple (deux cas familiaux).
Bull. Soc. Fr. Derm. Syph. 1945, 298-299.

TOURAINE A.

Pemphigus et pemphigoïdes.
Ann. Derm. Syph. 1954, 81, 121-146.

TOURAINE A.

L'hérédité en Médecine.
Paris, Masson Ed. 1955.

143 TULIPAN

Epidermolysis bullosa dystrophica (recessive type).
Arch. Dermat. Syph. (Chicago), 1938, 37, 22-26.

144 UWE-FRITHOF HAUSTEIN (DRESDEN)

Aperçu clinique et thérapeutique de l'épidermolyse bulleuse dystrophique albo-papuloïde de Pasini (Klinisch-therapeutische Anmerking zur epidermolysis bullosa dystrophica albo-papuloïdea Pasini).
Dermatologische Wochenschrift. 1963, t. 148, pp. 689-697, 6 fig. Bibliogr.

145 VALENTIN A.

Uber hereditare Dermatitis bullosa und hereditares akutes Oedem.
Berl. Klin. Wechr. 76, 150, 1185.

146 VAN DER MEIREN L., ACHTEN G., LEDOUX-CORBUSIER M.

A propos d'un cas d'épidermolyse bulleuse. La jonction dermo-épidermique des maladies bulleuses.
Arch. Belges Derm. 1959, 15, 169-172.

147 VERNIER P., Melle PRINGUET G.

Un cas de guérison complète de l'épidermolyse bulleuse dystrophique congénitale par l'ACTH.
Bull. Soc. Fr. Derm. Syph. 1953, 60, 58.

148 VOGEL A., SCHNYDER U.W.

Etude au microscope électronique de l'épidermolyse bulleuse dystrophique à forme récessive.
Dermatologica, 1965, 131, 81-82.

149 VON HEBRA.

Pemphigus.
Aerztlicher Bericht des k.k. allgemainen Krankenhauses zu Wien vom Jahre 1870. Wien 362-364.

VON HEBRA.

Lehrbuch der Hautkrankheiten, 677, 1782, Cited by Kablitz 1904.

150 VUORINEN E.

Uber ein Zwillingspaar mit epidermolysis bullosa dystrophica polydysplastica.
Dermatologica. Basel. 1970, 140, Supplementum II. pp. 3-18.

151 WATRIN J., KISSEL P., BEURFY J., BARBIER J.

Deux nouvelles géno-neurodermatoses ; l'épidermolyse bulleuse dystrophique et l'ichtyose congénitale.
Bull. Soc. Fr. Derm. Syph. 1953, 60, 66-67.

152 WEBER F.P.

Reccurent bullous eruption on the feet in a child.
Proc. Roy. Soc. Med. 19, Sect. o. Derm. 72, 1926.

153 WEY W. et SCHNYDER U.W. (Zurich).

La sténose oesophagienne au cours de l'épidermolyse bulleuse congénitale et son traitement.
(Uber Osophagusstenosen bei Epidermolysis bullosa hereditaria und ihre Behandlung)
Dermatologica, 1964, vol. 128, n° 2, pp. 173-183, 7 fig en noir, 17 référ.

154 WILLIAMS D.

Epidermolysis bullosa, two cases (father and son)
Proceedings of the Royal Society of Med. 1948, 41, 760-761.

155 WILSON H.D.

Treatment of epidermolysis bullosa dystrophica by alpha tocophérol.
Canad. Med. Ass. J. 90, 1315-1316, 1964.

156 WILKINSON

Textbook of Dermatology Oxford. Edimburg. 1969
2 vol.

157 WINSTOCK D.

Lésions buccales de l'épidermolyse bulleuse.
British Journal of Derm. 1962, 74, 12, 431-438.

158 WORINGER F., ALT J.

Epidermolyse bulleuse dystrophique, type albo-papu-loïde de Pasini.
Bull. Soc. Fr. Derm. Syph. 1959, 66, 365-367.

159 YOSHIDA Y.

Genetical studies on skin deseases : epidermolysis bullosa hereditaria.
The Toboku Journal of Exper. Med. 1950, 53, 73-76.

160 ZELICKSON A.S.

Ultrastructure of Normal and Abnormal skin.
Lea and Febiger ed. 1967, Philadelphia.

161 ZIZZIAS S.A., LOPEZ GONZALEZ G., COSTA O., BANYULS F.

El enfiseme de mediastino como complicacion en el curso de una epidermolisis ampollar distrofica.
La Prensa Medica Argentina, 1960, 49, 32, 1690-1693.